Der Nervenarzt

Leitthema

Nervenarzt 2023 · 94:1106–1115
https://doi.org/10.1007/s00115-023-01563-8
Angenommen: 29. September 2023
Online publiziert: 19. Oktober 2023
© The Author(s), under exclusive licence to Springer Medizin Verlag GmbH, ein Teil von Springer Nature 2023

Diagnostik und chirurgische Therapie schmerzhafter Neurome

Jonas Kolbenschlag[1] · C. Prahm[1] · H. Hurth[2] · A. Grimm[3] · M. Schuhmann[2] · N. Winter[3] · A. Daigeler[1] · J. Heinzel[1]

[1] Klinik für Hand-, Plastische, Rekonstruktive und Verbrennungschirurgie, BG Klinik Tübingen, Tübingen, Deutschland

[2] Klinik für Neurochirurgie am Universitätsklinikum Tübingen, Eberhard Karls Universität Tübingen, Tübingen, Deutschland

[3] Klinik für Neurologie am Universitätsklinikum Tübingen, Eberhard Karls Universität Tübingen, Tübingen, Deutschland

In diesem Beitrag

- Diagnostik
- Konservative und interventionelle Therapie
- Chirurgische Therapie

Zusammenfassung

Hintergrund: Die nach einer peripheren Nervenverletzung oftmals entstehenden schmerzhaften Neurome bedürfen aufgrund der durch sie verursachten Leiden einer adäquaten Diagnose und Therapie. Die wissenschaftlichen Grundlagen ihrer Entstehung sind dabei noch nicht ausreichend aufgearbeitet. Neben konservativen Verfahren steht hierfür eine größere Anzahl chirurgischer Techniken für deren Behandlung zur Verfügung.
Fragestellung: Eine Übersicht über Grundlagen, Diagnose- und Therapiemöglichkeiten schmerzhafter Neurome.
Material und Methode: Darstellung der wissenschaftlichen Grundlagen bezüglich der Entstehung schmerzhafter Neurome. Veranschaulichung und Diskussion der gängigsten Diagnose- und Therapieverfahren.
Ergebnisse: Die wissenschaftlichen Grundlagen der Entstehung schmerzhafter Neurome nach einer peripheren Nervenverletzung sind bisher nur unzureichend erschlossen. Um eine korrekte Diagnose stellen zu können, empfiehlt sich die Orientierung an standardisierten diagnostischen Kriterien und der Einsatz bildgebender Verfahren. Im Sinne eines Paradigmenwechsels ist der Einsatz des ehemals neuromtragenden Nervs zur Reinnervation von Zielorganen gegenüber einer bloßen Versenkung im Gewebe zu bevorzugen.
Schlussfolgerung: Die Versorgung schmerzhafter Neurome erfordert neben einer standardisierten Diagnosestellung nach Ausschöpfen aller konservativen Therapiemaßnahmen oftmals auch eine chirurgische Therapie. Als Alternative zur Wiederherstellung der Kontinuität des verletzten Nervs ist eine gezielte Reinnervation elektiv denervierter Zielorgane durch diesen zu bevorzugen.

Schlüsselwörter
Periphere Nervenverletzung · Bildgebung · Konservative Verfahren · Chirurgische Techniken · Reinnervation

Schmerzhafte Neurome stellen eine Komplikation nach peripheren Nervenverletzungen dar, welche unbedingt einer Therapie bedürfen. Zur standardisierten Diagnosestellung empfiehlt sich unter anderem der Einsatz bildgebender Verfahren, beispielsweise des Nervenultraschalls. Eine operative Therapie ist insbesondere nach der Ausschöpfung aller konservativen Möglichkeiten indiziert. Falls die anzustrebende Wiederherstellung der Kontinuität des verletzten Nervs nicht möglich ist, sollte der ehemals neuromtragende Nerv zur Reinnervation eines elektiv denervierten Zielorgans verwendet werden.

QR-Code scannen & Beitrag online lesen

Hier steht eine Anzeige.

Springer

Tab. 1 Diagnostische Kriterien für das Vorliegen eines schmerzhaften Neuroms [12]

Obligatorische Kriterien, die alle erfüllt sein müssen	Zusätzlich Kriterien, von denen mindestens eines erfüllt sein muss
Schmerz mit mindestens 3 der folgenden Qualitäten: *Brennend* *Scharf* *Einschießend* *Elektrisch* *Parästhesien* *Taubheit* *Kälteintoleranz*	Positives Hoffmann-Tinel-Zeichen
	Positives Ansprechen auf Injektion von Lokalanästhetika
	Bestätigung des Vorliegens eines Neuroms mittels Magnetresonanztomographie oder Nervenultraschall
Symptome im definierten Versorgungsgebiet eines Nervs	
Anamnestische oder vermutete Nervenläsion	

Hintergrund

Inzidenz

Neurome sind das Resultat einer desorganisierten Regeneration als Folge einer Verletzung eines peripheren Nervs [1]. Sie entwickeln sich am häufigsten nach einer Nervendurchtrennung als Stumpfneurom, können aber auch nach geschlossenen Nervenverletzungen als Kontinuitätsneurome auftreten. Während viele Neurome klinisch stumm bleiben, führen schmerzhafte Neurome häufig zu massiven Einschränkungen der Lebensqualität [2]. Es existieren nur wenige Studien, die die Inzidenz symptomatischer, d. h. schmerzhafter Neurome aufgearbeitet haben. Eine retrospektive Arbeit aus dem Jahr 2013 berichtet über eine Inzidenz symptomatischer Neurome der Digitalnerven nach Fingeramputationen von 7,3 %, während die Inzidenz solcher Neurome in Folge mittels Neurorrhaphie versorgter Durchtrennung mit 1,0 % deutlich geringer ausfällt [3]. Vlot und Kollegen beobachteten eine vergleichbare Inzidenz symptomatischer Neurome von 6,6 % nach Fingeramputationen [4]. Die Autoren einer retrospektiven Studie aus dem Jahr 2018 berichten über eine Inzidenzrate symptomatischer Neurome von 4,17 % nach Amputationen der unteren Extremität, wobei kein signifikanter Unterschied bezüglich der Inzidenz nach Amputationen aufgrund eines erlittenen Traumas (6,25 %) und nach Amputationen für nicht traumatische Indikationen (3,13 %) festgestellt wurde [5].

Grundlagen der Entstehung schmerzhafter Neurome

Die wissenschaftlichen Grundlagen der Entstehung schmerzhafter Neurome sind nur bruchstückhaft aufgearbeitet. Beispielsweise wird die hohe Inzidenz schmerzhafter Neurome nach Verletzungen des Ramus superficialis des Nervus radialis von einigen Autoren mit dem topografischen Verlauf dieses Nervs in Verbindung gebracht. So wird vermutet, dass sich, bedingt durch den Verlauf des Nervs unter der dichten Unterarmfaszie und den Sehnen des M. brachioradialis und M. extensor carpi radialis longus, ein proximaler Fixierungspunkt ergibt, gegen den sich beim Vorliegen eines Neuroms als distaler Fixierungspunkt Spannung entwickelt. Die durch diese Spannung induzierten Effekte, d. h. vermehrte Fibrosierung des Gewebes, führen nach Meinung der Autoren zur höheren Inzidenz schmerzhafter Neurome [6].

» In schmerzhaften Neuromen wurde ein verändertes Proteinexpressionsprofil nachgewiesen

Neben diesem auf der Topografie basierenden Erklärungsversuch wurde ein verändertes Proteinexpressionsprofil in schmerzhaften Neuromen nachgewiesen. So war die Expression von Natriumkanälen der Subtypen Nav1.7 und Nav1.8 in schmerhaften Neuromen humanen Ursprungs ebenso signifikant erhöht [7, 8] wie die Expression von Ankyrin G, einem integralen Transmembranprotein des Axolemmas, welches eine entscheidende Rolle bei der Lokalisation dieser Natriumkanäle in regenerierenden Axonen einnimmt [9]. Eine dadurch bedingte, erhöhte Exzitabilität des Nervs könnte somit als Erklärung für die Schmerzhaftigkeit des Neuroms dienen [10].

Die Autoren einer Arbeit aus dem Jahr 2012 verglichen das Proteinexpressionsprofil zwischen einer Gruppe Patienten mit schmerzhaften Neuromen mit einer entsprechenden Kontrollgruppe mit nichtschmerzhaften Neuromen und beobachteten eine signifikant erhöhte Expression von Alpha-Actin-2 (ACTA2) in den schmerhaften Neuromen im Vergleich zu den nichtschmerhaften Neuromen. Interessanterweise bestand gleichzeitig eine hochsignifikante Korrelation zwischen der von den Patienten und Patientinnen anhand der visuellen Analogskala (VAS) geäußerten Schmerzintensitäten und dem Expressionslevel von ACTA2. ACTA2 ist einerseits ein Marker für Myofibroblasten, trägt zur Erzeugung kontraktiler Kräften in nichtmuskulären Zellen bei und kann außerdem die kontraktile Aktivität von Fibroblasten heraufregulieren. Die Autoren der Studie hypothetisierten folglich, dass kontraktile Myofibroblasten die regenerierten kleinen Nervenfasern innerhalb des Neuroms umschließen, was zu einer anhaltenden mechanischen Stimulation dieser Nervenfasern und somit dem klinischen Erscheinungsbild eines schmerzhaften Neuroms führt [11].

Diagnostik

Anders als bspw. beim komplexen regionalen Schmerzsyndrom (CRPS) gibt es in der Diagnostik von Neuromen keine universell anerkannten Kriterien. Basierend auf einer PRISMA(„preferred reporting items for systematic reviews and meta-analyses")-Analyse der existierenden Literatur schlugen Arnold, Eberlin und Kollegen eine Kombination aus drei obligatorischen Kriterien und mindestens einem von drei fakultativen Kriterien vor, um ein schmerzhaftes Neurom zu diagnostizieren ([12]; ◘ **Tab. 1**).

Im Rahmen der Anamneseerhebung sind daher insbesondere die Schmerzintensität, der Schmerzcharakter (elektrisierend, brennend, stechend etc.) und auslösende Faktoren (mechanischer Stress z. B.

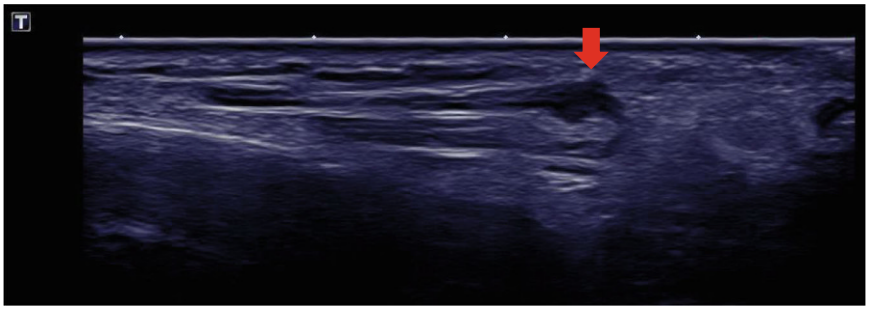

Abb. 1 ▲ Nervensonographische Darstellung eines Neuroms (*Pfeil*) des Ramus superficialis des Nervus radialis links. (Mit freundlicher Genehmigung, © Natalie Winter, alle Rechte vorbehalten)

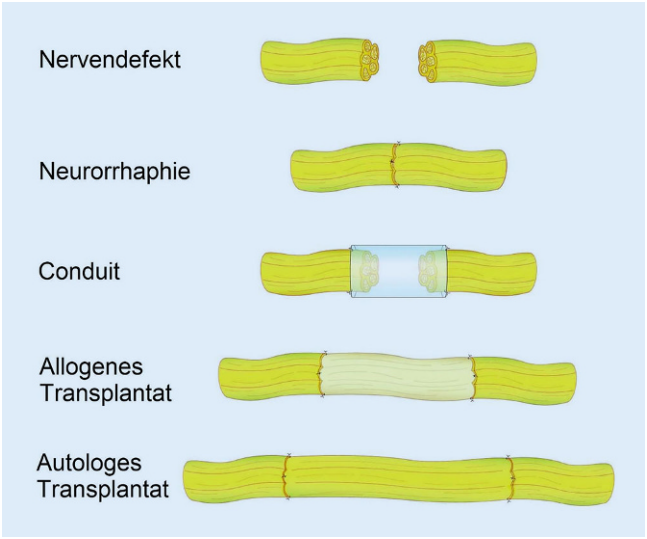

Abb. 2 ◀ Optionen zur Wiederherstellung der Nervenkontinuität bei erhaltenem distalem Stumpf nach Neuromresektion. (Aus [18], mit freundlicher Genehmigung, © Wolters Kluwer, alle Rechte vorbehalten)

durch Zug oder Druck, bspw. festes Schuhwerk oder die Bettdecke) von Interesse.

Die klinische Untersuchung stellt das wichtigste diagnostische Werkzeug dar. Sie ermöglicht bereits eine genaue Lagelokalisation der Läsion durch das Hoffmann-Tinel-Zeichen (HTZ) sowie die genaue Untersuchung der Sensibilität in den betroffenen sensiblen Arealen. Hierzu bedarf es einer genauen Kenntnis der topografischen Anatomie. Wichtig ist insbesondere die Unterscheidung einer „reinen" Neuromsymptomatik (positives HTZ mit Ausstrahlung unter mechanischem Stress, aber ohne primäre neuropathische Schmerzkomponente im Versorgungsgebiet des Nervs) von einer gemischten Symptomatik mit führenden oder zumindest starken neuropathischen Schmerzen zusätzlich zur reinen Neuromsymptomatik.

Einen wichtigen Bestandteil der klinischen Untersuchung stellen probatorische Blockaden mit Lokalanästhetika dar. Diese ermöglichen die Differenzierung zwischen verschiedenen betroffenen Nerven, deren Innervationsgebiete nahe beieinander liegen (z. B. N. suralis und N. peroneus superficialis) oder weiteren schmerzhaften Pathologien in der betroffenen Region (bspw. posttraumatische Arthrose). Zudem kann dadurch abgeschätzt werden, ob und wie stark der Patient von einer Operation potenziell profitieren kann.

» Blockaden mit Lokalanästhetika ermöglichen die Differenzierung zwischen betroffenen Nerven

An bildgebender Diagnostik kommt insbesondere der Sonographie ein immer größerer Stellenwert zu [13]. Da es sich i. d. R. um oberflächlich liegende Nerven handelt, sind diese der Sonographie gut zugänglich (◘ **Abb. 1**). Zudem kann direkt während der Untersuchung der Verlauf des Nervs und dessen Äste eingezeichnet werden, was die operative Therapie vereinfachen kann. Auch gezielte probatorische Blocks können sehr gut unter Ultraschallkontrolle durchgeführt werden.

Weitere bildgebende Modalitäten wie Röntgen, Computer- oder Magnetresonanztomographie können hilfreich sein, um andere, additive Pathologien zu erkennen, wie z. B. knöcherne Vorsprünge, Weichteiltumoren etc. Die Sensitivität, und damit der Stellenwert, der Magnetresonanztomographie zur Diagnose von Neuromen ist nicht abschließend aufgearbeitet, bei speziellen Pathologien, wie beispielsweise dem Morton-Neurom, unterscheidet sie sich laut Literatur jedoch nicht signifikant von der des Nervenultraschalls [14].

Konservative und interventionelle Therapie

Dieser Artikel setzt sich primär mit der chirurgischen Therapie schmerzhafter Neurome auseinander. Nichtsdestotrotz sollte jeder, der sich mit der chirurgischen Therapie von Neuromen beschäftig, auch ein grundlegendes Verständnis der konservativen Therapiemöglichkeiten haben. Insbesondere, da die chirurgische Therapie v. a. dann indiziert ist, wenn konservative Maßnahmen ausgeschöpft sind oder aufgrund von Nebenwirkungen etc. nicht infrage kommen.

» Ein neuer Ansatz ist die Therapie mit Botulinumtoxin

Die konservative Therapie besteht insbesondere aus pharmakologischen Ansätzen [15]. Einen neuen Ansatz stellt hierbei die Therapie neuropathischer und neuromassoziierter Schmerzen mit Botulinumtoxin dar [16]. Es existieren zusätzlich multiple interventionelle Therapieansätze wie Kryo-, Alkohol- oder Radiofrequenzablation. Die in der Literatur berichteten Ergebnisse sind hierbei beachtenswert [13]. Zudem kommen der physio- und ergotherapeutischen Behandlung ein hoher Stellenwert zu. Insgesamt lässt sich anhand der derzeit publizierten Literatur jedoch nicht zusammenfassend quantifizieren, welcher Anteil schmerzhafter Neurome durch rein konservative Maßnahmen erfolgreich behandelt werden kann, auch bedingt durch die Heterogenität hinsichtlich des betroffenen Nervs und die exakte Lokalisation des Neuroms. Es sollte daher immer im Einzelfall entschieden werden, ob und wie

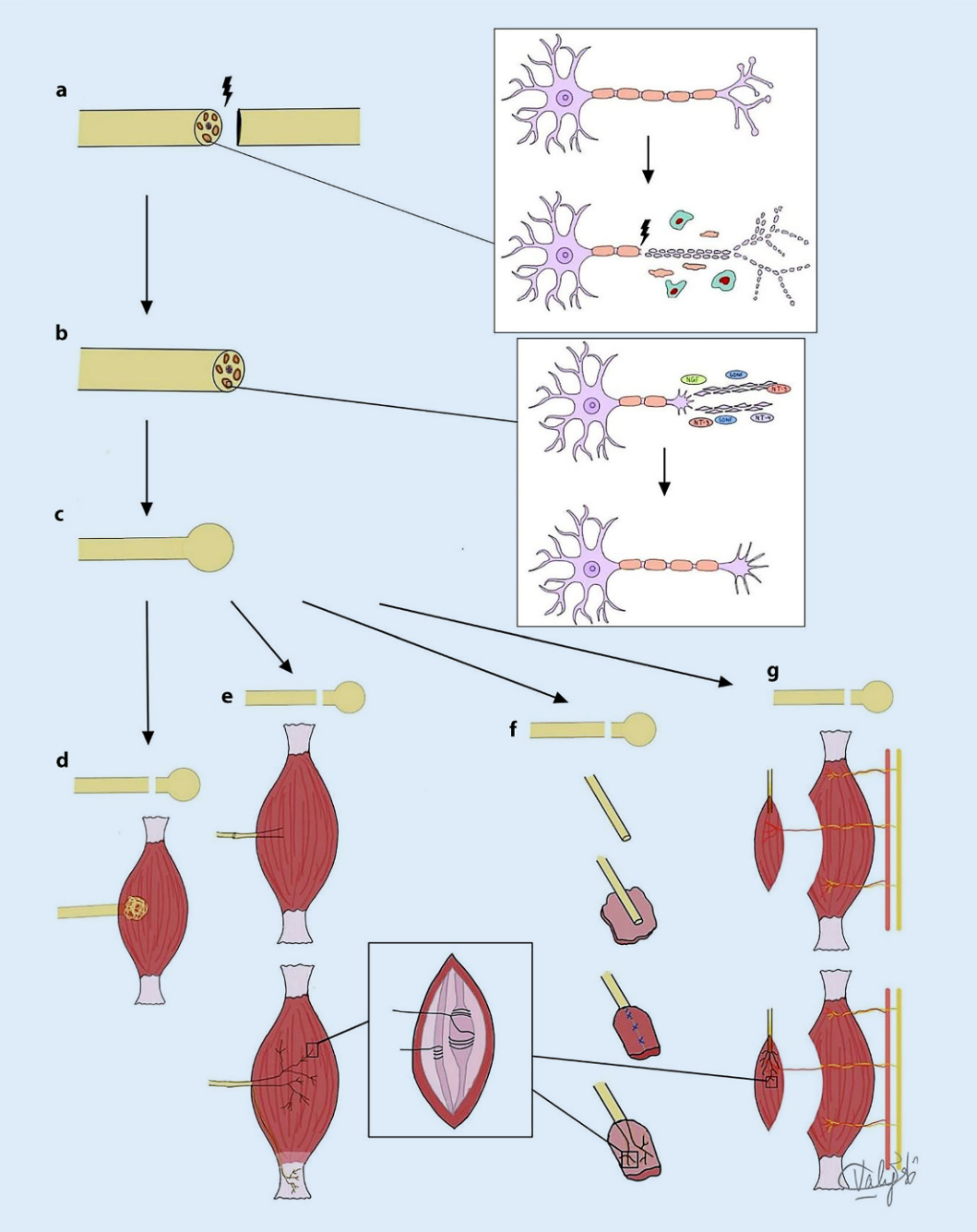

Abb. 3 ▲ Zusammenfassung der Mechanismen der Nervenregeneration, der Neurombildung und möglicher Zielrezeptoren für regenerierende Fasern nach einer Neuromresektion, falls eine zu favorisierende Kontinuitätswiederherstellung mittels autologem oder allogenem Gewebe nicht möglich ist. **a** Die Verletzung eines Nervs führt zur Waller-Degeneration der Nervenfaser in proximaler Richtung bis zurück zum ersten Ranvier-Knoten. **b** Nervenregeneration durch Aussprossung des Axolemmas, Bildung von Wachstumskegel und Bildung von Lamellipodien bzw. Filopodien unter dem Einfluss neurotropher Faktoren. **c** Bildung eines Stumpfneuroms, welches mittels folgender Techniken chirurgisch behandelt werden kann; **d** Exzision des Neuroms und Versenken des Nervenstumpfes in der Muskulatur. Es bildet sich in diesem Fall erneut ein Neurom, welches aber vor physikalischen und chemischen Reizen geschützt ist. **e** „Targeted muscle reinnervation" (TMR): Es kommt zur Regeneration der sensorischen Nervenfasern in den koaptierten motorischen Nervenstumpf und in den Muskel, wodurch die Muskelspindeln und Golgi-Sehnenorgane reinnerviert werden und die Bildung eines Neuroms verhindert wird. **f** „Regenative peripheral nerve interface" (RPNI) oder **g** vaskularisierter denervierter Muskelabschnitt (VDMA): Die sensorischen Nervenfasern reinnervieren direkt Muskelspindeln in kleinen freien Muskeltransplantaten (RPNI) oder vaskularisierten denervierten Muskelabschnitten (VDMA), wodurch der Bildung eines Neuroms entgegengewirkt wird. (Aus [1], mit freundlicher Genehmigung, © 2022 Shamoun et al., CC-BY 4.0 https://creativecommons.org/licenses/by/4.0/)

Hier steht eine Anzeige.

Springer

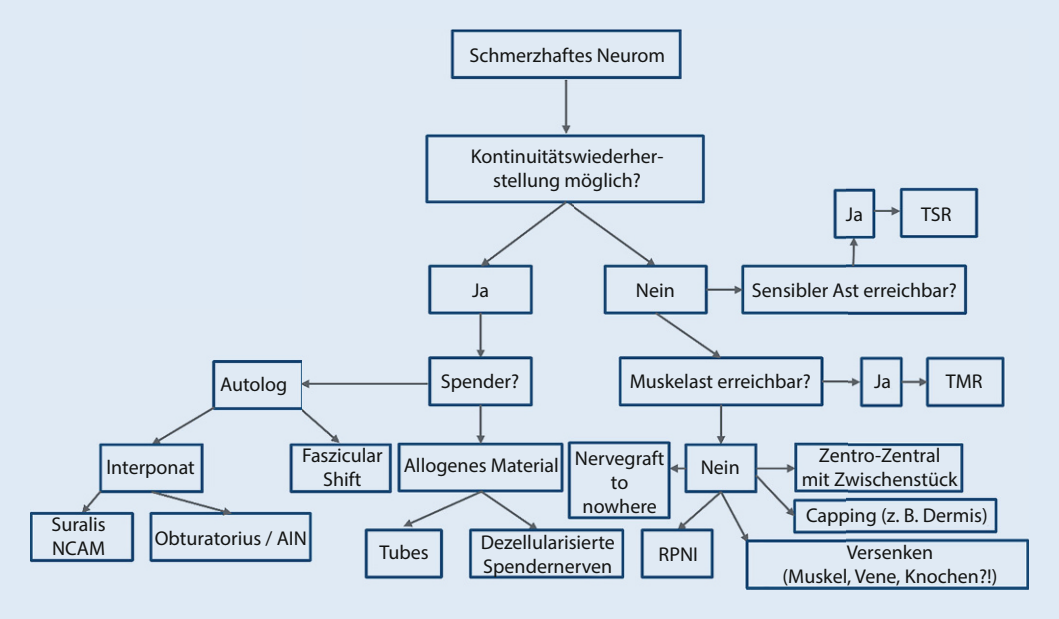

Abb. 4 ◄ Entscheidungsbaum hinsichtlich der chirurgischen Therapie beim Vorliegen eines schmerzhaften Neuroms. *AIN* Nervus interosseus anterior, *NCAM* Nervus cutaneus antebrachii medialis, *RPNI* „regenative peripheral nerve interface", *TMR* „targeted muscle reinnervation", *TSR* „targeted sensory reinnervation" (Mit freundlicher Genehmigung, © Jonas Kolbenschlag, alle Rechte vorbehalten.)

lange ein konservativer Therapieversuch, beispielsweise unter Einsatz von Koanalgetika, unternommen werden soll. Gleiches gilt für die schmerztherapeutische Anbindung im Rahmen der konservativen Therapie.

Chirurgische Therapie

Es existieren unzählige chirurgische Therapieansätze für Neurome [17]. Zu favorisieren ist, bei verfügbarem distalem Stumpf, die Kontinuitätswiederherstellung mittels autologem oder allogenem Gewebe (◘ **Abb. 2**), da diese die Wiederherstellung der ursprünglichen Funktion des Nervs ermöglicht. Ein orientierender Überblick der beschriebenen Techniken im Fall eines nicht verfügbaren distalen Stumpfs ist in ◘ **Abb. 3** dargestellt. ◘ **Abb. 4** Illustriert bespielhaft die Auswahl des geeigneten chirurgischen Verfahrens zur Therapie eines schmerzhaften Neuroms.

Beispielhaft sind der Einsatz eines sog. „regenative peripheral nerve interface" (RPNI), eines vaskularisierten denervierten Muskelabschnitts (VDMA) oder das zielgerichtete Umlenken des ehemals neuromtragenden Faszikels auf einen motorischen oder sensiblen Faszikel eines anderen Nervs, was als „targeted muscle reinnervation" (TMR) bzw. „targeted sensory reinnervation" (TSR) bezeichnet wird. Während immer noch keine Einigkeit darüber herrscht, ob bzw. welche Technik der andern überlegen ist [19], so zeichnete sich in den letzten Jahren doch eindrucksvoll ein Paradigmenwechsel bei der Behandlung und Prophylaxe von Neuromen ab [20]. Während im letzten Jahrhundert v. a. die Neurektomie mit oder ohne Verlagerung des proximalen Stumpfes in verschiedene Strukturen im Sinne einer „passiven Verlagerung" im Vordergrund standen, rückt nun der Gedanke einer „aktiven Verlagerung" des Nervs, d. h. die zielgerichtete Neurotisation neuer Zielorgane, in den Vordergrund [21]. Damit ist gemeint, den verletzten Nerven in eine möglichst physiologische Situation zu bringen. Entsprechend ist die Wiederherstellung der Kontinuität des verletzten Nervs als Verfahren der ersten Wahl anzustreben (◘ **Abb. 5 und 6**). Dies setzt jedoch voraus, dass ein distaler Stumpf aufgefunden und der durch die Resektion des Neuroms entstandene Defekt überbrückt werden kann. Hierzu kommen autologe oder allogene Nerventransplantate oder andere Conduits wie Nervenröhrchen oder Muskel-Venen-Interponate in Betracht [22, 23]. Eine Wiederherstellung der Kontinuität ist mit einem deutlich reduzierten Risiko für die Entwicklung eines Neuroms(rezidivs) vergesellschaftet [3].

Bei sehr weit distal gelegenen Neuromen oder ausgeprägtem Weichteiltrauma ist es nicht immer möglich, den distalen Stumpf aufzufinden. Dann stehen als Rückzugsmöglichkeit die vorab genannten ablativen bzw. umleitenden Techniken zur Verfügung. Eine dieser Techniken, welche bereits seit langer Zeit angewandt wird, ist die Versenkung des ehemals neuromtragenden Nervenstumpfes in einen in der Nähe liegenden Muskel [24]. Dies bietet einen Schutz des Nervenstumpfes vor mechanischem Stress. Es wird jedoch kontrovers diskutiert, ob nicht die Implantation in einen denervierten Muskelabschnitt zielführender ist, da der Nerv hier die Möglichkeit hat, den Muskel zu reinnervieren und damit eine physiologischere Verbindung eingeht als bei der reinen Implantation [1, 24]. Die einfachste Möglichkeit, ein solches denerviertes Muskelareal zu erzeugen, stellt das „regenerative peripheral nerve interface" (RPNI) dar. Hierbei wird ein kleines Stück Muskel als Manschette um den proximalen Nervenstumpf gelegt [25]. Erste Studien zeigen gute klinische Ergebnisse bei niedrigen Komplikationsraten [26]. Ein großer Vorteil der Technik liegt darin, dass sie an jeder Körperregion anwendbar und technisch einfach durchzuführen ist. Kritiker der Technik verweisen auf die fehlende Vaskularisation der Muskelmanschette, mit einer dadurch bedingten Nekrose. Dem entgegen verweist eine im Jahr 2023 publizierte Arbeit auf auch nach mehreren Jahren noch stabil ableitbare Signale nach Anlage von RPNI, Studien mit entsprechend großen Patien-

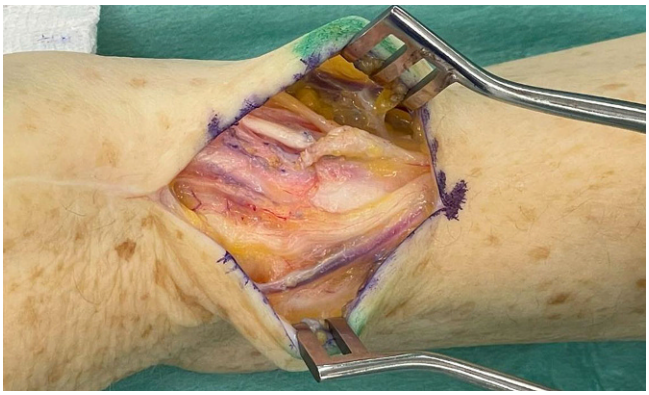

Abb. 5 ▲ Iatrogenes Neurom des Ramus superficialis des N. radialis links in Folge einer Resektions-Suspensions-Interpositionsarthroplastik bei Rhizarthrose. (Mit freundlicher Genehmigung, © Johannes Heinzel, alle Rechte vorbehalten)

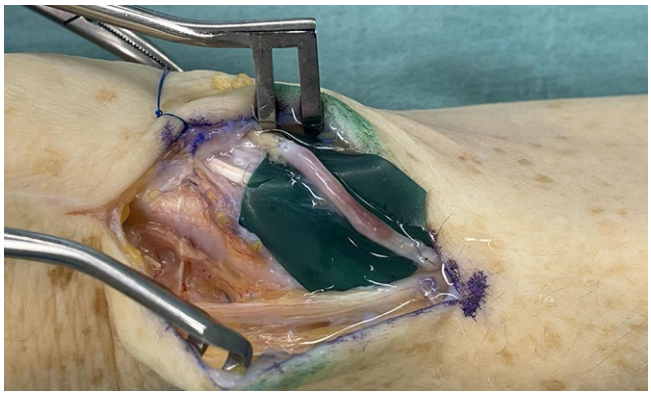

Abb. 6 ▲ Operativer Situs nach Resektion des Neuroms und Rekonstruktion mittels Venen-Muskel-Interponat. Falls möglich sollte die Rekonstruktion des ehemals neurotragenden Nervs nach der Neuromresektion angestrebt werden. (Mit freundlicher Genehmigung, © Johannes Heinzel, alle Rechte vorbehalten)



Abb. 7 ▲ „Nervegraft-to-nowhere" nach Resektion eines Neuroms des N. suralis links. Bei dieser Technik wird nur der proximale Anteil des ehemals neuromtragenden Nervs mit einem allogenen Nerventransplantat koaptiert. Der distale Anteil des Nerventransplants wird anschließend in den umliegenden Weichteilen eingebettet, um die mechanische Belastung des regenerierenden Nervs zu minimieren (Mit freundlicher Genehmigung, © Johannes Heinzel, alle Rechte vorbehalten)

tenzahlen und Nachbeobachtungszeiträumen fehlen jedoch bisher [25].

» TMR wurde ursprünglich zur Verbesserung der Steuerung myoelektrischer Prothesen entwickelt

Technisch aufwendiger ist die sog. „targeted muscle reinnervation" (TMR). Hierbei wird ein Muskel(teil) durch Durchtrennung seines Motorastes denerviert. Danach wird der zu versorgende Nerv auf den muskelnahen Nerven koaptiert und kann dann in diesen hinein regenerieren und den Muskel reinnervieren. Ursprünglich wurde diese Technik zur Verbesserung der Steuerung myoelektrischer Prothesen entwickelt [27]. Mittlerweile findet TMR allerdings die meiste Anwendung in der Therapie schmerzhafter Neurome. Eine erste randomisierte Studie zeigte einen Vorteil für TMR verglichen mit einer Transposition in den Muskel [28].

Einen ähnlichen Ansatz verfolgt das Konzept der sog. „targeted sensory reinnervation" (TSR). Hierbei wird jedoch statt eines Muskels ein definiertes Hautareal durch Durchtrennen des dieses versorgenden Nervs denerviert. Dann kann ein anderer sensibler Nerv (z. B. der proximale Stumpf eines ehemals neuromtragenden Nerven) auf den durchtrennten Hautast koaptiert werden. Somit kann bspw. bei Patienten mit Unterschenkelamputation ein Hautareal am Stumpf (N. saphenus) mit dem N. suralis neu „besetzt" werden. Durch Stimulation des reinnervierten Areals wird dann dem Gehirn suggeriert, dass ein Kontakt an der nicht mehr vorhandenen lateralen Fußkante stattfindet. In Kombination mit einer speziellen Prothese führt dies potenziell zu reduzierten Phantomschmerzen und einer verbesserten Funktion [29]. Als potenzieller Nachteil muss auf das Risiko einer Neurombildung des im Rahmen der Operation elektiv durchtrennten Nervs hingewiesen werden.

Wenn kein sensibler oder motorischer Nervenast für TSR bzw. TMR zur Verfügung steht kann ein sog. „relocation nerve grafting" oder „nervegraft-to-nowhere" (◘ **Abb. 7**) eingesetzt werden. Hierbei wird nach Neuromresektion der proximale Nervenstumpf in ein langes dezellularisiertes Allograft umgeleitet. Dies verhindert zwar eine funktionelle Regeneration des ehemals neuromtragenden Nervs, gleichzeitig aber, belegt auch durch jüngste grundlagenwissenschaftlichen Erkenntnisse, ebenfalls die erneute Bildung eines Neuroms im Nerventransplantat, wobei dieser Effekt am ehesten durch die dem autologen Nerv am ähnlichsten Komposition des Nerventransplantats sowie dessen Länge zu erklären ist. In tierexperimentellen Arbeiten zeigte sich eine verringerte Expression proinflammatorischer und schmerzassoziierter Gene im Spinalganglion der betreffenden Nerven [30]. Erste klinische Ergebnisse zeigen

eine gute Schmerzkontrolle und geringe Komplikationsraten nach Einsatz dieser Technik [31, 32].

Fazit für die Praxis

- **Schmerhafte Neurome entwickeln sich durch desorganisiertes Wachstum regenerierender Axone nach einer peripheren Nervenverletzung.**
- **Die Inzidenz schmerzhafter Neurome von Digitalnerven beträgt etwa 6–7 % nach Amputationsverletzungen und ca. 1 % nach direkter Nervennaht. Die Inzidenz nach Amputationen an der unteren Extremität liegt im Bereich von 4–5 %.**
- **Die wissenschaftlichen Grundlagen der Entstehung schmerzhafter Neurome sind noch nicht ausreichend erschlossen.**
- **Die Diagnosestellung sollte möglichst anhand standardisierter Kriterien und unter Zuhilfenahme bildgebender Verfahren, wie beispielsweise des Nervenultraschalls, erfolgen.**
- **Zur Therapie schmerzhafter Neurome stehen neben konservativen, insbesondere pharmakologischen Therapieansätzen diverse operative Verfahren zur Verfügung.**
- **Die Wiederherstellung der Kontinuität des ehemals neuromtragenden Nervs ist, falls technisch möglich, zu bevorzugen.**
- **Ist eine Kontinuitätswiederherstellung nicht möglich, sollte der proximale Nervenstumpf möglichst „aktiv verlagert", d. h. zur Reinnervation eines, vorab elektiv denervierten, motorischen oder sensiblen Zielorgans verwendet werden. Hierbei ist die Frage nach einer eventuellen Überlegenheit einer dieser Verfahren noch nicht abschließend geklärt.**

Korrespondenzadresse



Prof. Dr. med. Jonas Kolbenschlag
Klinik für Hand-, Plastische, Rekonstruktive und Verbrennungschirurgie, BG Klinik Tübingen
Schnarrenbergstr. 95, 72076 Tübingen, Deutschland
jkolbenschlag@bgu-tuebingen.de

Einhaltung ethischer Richtlinien

Interessenkonflikt. J. Kolbenschlag, C. Prahm, H. Hurth, A. Grimm, M. Schuhmann, N. Winter, A. Daigeler und J. Heinzel geben an, dass kein Interessenkonflikt besteht.

Für diesen Beitrag wurden von den Autor/-innen keine Studien an Menschen oder Tieren durchgeführt. Für die aufgeführten Studien gelten die jeweils dort angegebenen ethischen Richtlinien.

Literatur

1. Shamoun F, Shamoun V, Akhavan A, Tuffaha SH (2022) Target receptors of regenerating nerves: Neuroma formation and current treatment options. Front Mol Neurosci 15:859221
2. Lu C, Sun X, Wang C, Wang Y, Peng J (2018) Mechanisms and treatment of painful neuromas. Rev Neurosci 29(5):557–566
3. van der Avoort DJ, Hovius SE, Selles RW, van Neck JW, Coert JH (2013) The incidence of symptomatic neuroma in amputation and neurorrhaphy patients. J Plast Reconstr Aesthet Surg 66(10):1330–1334
4. Vlot MA, Wilkens SC, Chen NC, Eberlin KR (2018) Symptomatic Neuroma following initial amputation for traumatic digital amputation. J Hand Surg Am 43(1):86.e1–86.e8
5. Penna A, Konstantatos AH, Cranwell W, Paul E, Bruscino-Raiola FR (2018) Incidence and associations of painful neuroma in a contemporary cohort of lower-limb amputees. ANZ J Surg 88(5):491–496
6. Dellon AL, Mackinnon SE (1984) Susceptibility of the superficial sensory branch of the radial nerve to form painful neuromas. J Hand Surg Br 9(1):42–45
7. Kretschmer T, Happel LT, England JD, Nguyen DH, Tiel RL, Beuerman RW et al (2002) Accumulation of PN1 and PN3 sodium channels in painful human neuroma-evidence from immunocytochemistry. Acta Neurochir (wien) 144(8):803–810 (discussion 10)
8. Bird EV, Christmas CR, Loescher AR, Smith KG, Robinson PP, Black JA et al (2013) Correlation of Nav1.8 and Nav1.9 sodium channel expression with neuropathic pain in human subjects with lingual nerve neuromas. Mol Pain 9:52
9. Kretschmer T, England JD, Happel LT, Liu ZP, Thouron CL, Nguyen DH et al (2002) Ankyrin G and voltage gated sodium channels colocalize in human neuroma–key proteins of membrane remodeling after axonal injury. Neurosci Lett 323(2):151–155
10. Kretschmer T, Nguyen DH, Beuerman RW, Happel LT, England JD, Tiel RL et al (2002) Painful neuromas: a potential role for a structural transmembrane protein, ankyrin G. J Neurosurg 97(6):1424–1431
11. Yan H, Gao W, Pan Z, Zhang F, Fan C (2012) The expression of alpha-SMA in the painful traumatic neuroma: potential role in the pathobiology of neuropathic pain. J Neurotrauma 29(18):2791–2797
12. Arnold DMJ, Wilkens SC, Coert JH, Chen NC, Ducic I, Eberlin KR (2019) Diagnostic criteria for symptomatic Neuroma. Ann Plast Surg 82(4):420–427
13. Yang H, Dong Y, Wang Z, Lai J, Yao C, Zhou H et al (2022) Traumatic neuromas of peripheral nerves: diagnosis, management and future perspectives. Front Neurol 13:1039529
14. Bignotti B, Signori A, Sormani MP, Molfetta L, Martinoli C, Tagliafico A (2015) Ultrasound versus magnetic resonance imaging for Morton neuroma: systematic review and meta-analysis. Eur Radiol 25(8):2254–2262
15. Attal N (2019) Pharmacological treatments of neuropathic pain: the latest recommendations. Rev Neurol (Paris) 175(1–2):46–50
16. Lippi L, de Sire A, Folli A, D'Abrosca F, Grana E, Baricich A et al (2022) Multidimensional effectiveness of Botulinum toxin in Neuropathic pain: a systematic review of randomized clinical trials. Toxins (Basel) 14(5)
17. Langeveld M, Hundepool CA, Duraku LS, Power DM, Rajaratnam V, Zuidam JM (2022) Surgical treatment of peripheral nerve Neuromas: a systematic review and meta-analysis. Plast Reconstr Surg 150(4):823e–834e
18. Ducic I, Fu R, Iorio ML (2012) Innovative treatment of peripheral nerve injuries: combined reconstructive concepts. Ann Plast Surg 68(2):180–187
19. Mauch JT, Kao DS, Friedly JL, Liu Y (2023) Targeted muscle reinnervation and regenerative peripheral nerve interfaces for pain prophylaxis and treatment: a systematic review. PM R
20. Eberlin KR, Ducic I (2018) Surgical algorithm for Neuroma management: a changing treatment paradigm. Plast Reconstr Surg Glob Open 6(10):e1952
21. Chou J, Liston JM, DeGeorge BR (2023) Traditional Neuroma management strategies: a systematic review. Ann Plast Surg 90(6S Suppl 4):S350–S355
22. Ederer IA, Kolbenschlag J, Daigeler A, Wahler T (2022) Muscle-in-vein conduits for the treatment of symptomatic Neuroma of sensory digital nerves. J Pers Med 12(9)
23. Lin JS, Jain SA (2023) Challenges in nerve repair and reconstruction. Hand Clin 39(3):403–415
24. Dellon AL, Aszmann OC (2020) In musculus, veritas? Nerve „in muscle" versus targeted muscle reinnervation versus regenerative peripheral nerve interface: historical review. Microsurgery 40(4):516–522
25. Leach GA, Dean RA, Kumar NG, Tsai C, Chiarappa FE, Cederna PS et al (2023) Regenerative peripheral nerve interface surgery: anatomic and technical guide. Plast Reconstr Surg Glob Open 11(7):e5127
26. Woo SL, Kung TA, Brown DL, Leonard JA, Kelly BM, Cederna PS (2016) Regenerative peripheral nerve interfaces for the treatment of Postamputation Neuroma pain: a pilot study. Plast Reconstr Surg Glob Open 4(12):e1038
27. Kuiken TA, Dumanian GA, Lipschutz RD, Miller LA, Stubblefield KA (2004) The use of targeted muscle reinnervation for improved myoelectric prosthesis control in a bilateral shoulder disarticulation amputee. Prosthet Orthot Int 28(3):245–253
28. Dumanian GA, Potter BK, Mioton LM, Ko JH, Cheesborough JE, Souza JM et al (2019) Targeted muscle Reinnervation treats Neuroma and phantom pain in major limb amputees: a randomized clinical trial. Ann Surg 270(2):238–246
29. Gardetto A, Baur EM, Prahm C, Smekal V, Jeschke J, Peternell G et al (2021) Reduction of phantom limb pain and improved proprioception through a TSR-based surgical technique: a case series of four patients with lower limb amputation. J Clin Med 10(17)
30. Grimm PD, Wheatley BM, Tomasino A, Leonhardt C, Hunter DA, Wood MD et al (2022) Controlling axonal regeneration with acellular nerve allograft limits neuroma formation in peripheral nerve transection: an experimental study in a swine model. Microsurgery 42(6):603–610

31. Schur MD, Sochol KM, Lefebvre R, Stevanovic M (2021) Treatment of iatrogenic Saphenous Neuroma after knee Arthroscopy with excision and Allograft reconstruction. Plast Reconstr Surg Glob Open 9(2):e3403
32. Bell JA, Trotter C, Gittings D, Schur M, Mohty KM, Lefebvre R et al (2023) Neuroma treatment with the Acellular nerve Allograft reconstruction technique. Cureus 15(5):e39567

Hinweis des Verlags. Der Verlag bleibt in Hinblick auf geografische Zuordnungen und Gebietsbezeichnungen in veröffentlichten Karten und Institutsadressen neutral.

Abstract

Diagnostics and surgical treatment of painful neuromas

Background: Painful neuromas that often develop after peripheral nerve injury require adequate diagnosis and treatment because of the suffering they cause. The scientific basis for the development of painful neuromas has not yet been sufficiently investigated. In addition to conservative procedures, a larger number of surgical techniques are available for treatment of painful neuromas.
Objective: A review of the basic principles, diagnostic and treatment options for painful neuromas.
Material and methods: Presentation of the scientific basis regarding the development of painful neuromas. Illustration and discussion of the most common diagnostic and treatment procedures.
Results: The scientific basis regarding the development of painful neuromas after peripheral nerve injury has not yet been adequately developed. In order to be able to make a correct diagnosis, the use of standardized diagnostic criteria and adequate imaging techniques are recommended. In the sense of a paradigm shift, the use of the formerly neuroma-bearing nerve for reinnervation of target organs is to be preferred over mere burying in adjacent tissue.
Conclusion: In addition to standardized diagnostics the management of painful neuromas often requires a surgical intervention after all conservative therapeutic measures have been exhausted. As an alternative to restoring the continuity of the injured nerve, targeted reinnervation of electively denervated target organs by the formerly neuroma-bearing nerve is preferable over other techniques.

Keywords
Peripheral nerve injury · Imaging · Conservative procedures · Surgical techniques · Reinnervation



Impuls, die Nachhaltigkeitsinitiative von Springer Medizin, gibt einen auf die Bedürfnisse von Ärztinnen und Ärzten zugeschnittenen Einblick in den Themenkomplex Nachhaltigkeit. Hierzu stellen wir hochwertige Fachinformationen und Weiterbildungsangebote für medizinisches Fachpersonal zur Verfügung.

Klimawandel und Gesundheit: die wichtigsten Fakten für Ärztinnen und Ärzte!

Die Folgen des Klimawandel sind auch in der ärztlichen Praxis spürbar. Prof. Dr. med. Christian Schulz, Anästhesist und Geschäftsführer von KLUG e.V., der Deutschen Allianz für Klimawandel und Gesundheit, vermittelt die wichtigsten Hintergründe und Fakten, erläutert, wo wir stehen, und zeigt auf, warum es auf den Beitrag der Ärztinnen und Ärzte tatsächlich ankommt.

1. Webinar der Reihe **Klimawandel und Gesundheit on demand** verfügbar

Direkt zu **springermedizin.de/impuls**