Der Nervenarzt

Leitthema

Nervenarzt 2023 · 94:1081–1086
https://doi.org/10.1007/s00115-023-01560-x
Angenommen: 31. August 2023
Online publiziert: 23. Oktober 2023
© The Author(s), under exclusive licence to Springer Medizin Verlag GmbH, ein Teil von Springer Nature 2023

Interdisziplinäre Netzwerke bei Erkrankungen der peripheren Nerven – am Beispiel des Tübinger Nerve Teams

Jan-Hendrik Stahl[1,2] · Natalie Winter[1,2] · Jonas Kolbenschlag[3] · Tobias Lindig[4] · Martin U. Schuhmann[5] · Julia Wittlinger[1,2] · Alexander Grimm[1,2]

[1] Klinik für Neurologie, Universitätsklinikum Tübingen, Eberhard Karls Universität Tübingen, Tübingen, Deutschland

[2] Hertie Institut für Klinische Hirnforschung, Eberhard Karls Universität Tübingen, Tübingen, Deutschland

[3] Klinik für Hand-, Plastische, Rekonstruktive und Verbrennungschirurgie, BG Unfallklinik Tübingen, Eberhard Karls Universität Tübingen, Tübingen, Deutschland

[4] Klinik für Neuroradiologie, Universitätsklinikum Tübingen, Eberhard Karls Universität Tübingen, Tübingen, Deutschland

[5] Klinik für Neurochirurgie, Universitätsklinikum Tübingen, Eberhard Karls Universität Tübingen, Tübingen, Deutschland

In diesem Beitrag

- Vorbilder inter- und multidisziplinärer Versorgung
- Das Tübinger Nerve Team
- Nutzen für Patientinnen und Patienten – sowie Klinikerinnen und Kliniker
- Kasuistik
- Multifokale erworbene demyelinisierende sensomotorische Neuropathie
- Schlussfolgerung

Zusammenfassung

Hintergrund: Nervenschäden können unter anderem autoimmun-inflammatorisch, metabolisch oder traumatisch und schwer zu unterscheiden sein.
Fragestellung: Welches sind die Vorteile interdisziplinärer Netzwerke und wie arbeiten sie?
Material und Methode: Erfahrungsbericht mit Fallpräsentation aus dem Universitätsklinikum Tübingen in Kooperation mit der BG Unfallklinik Tübingen.
Schlussfolgerungen: Interdisziplinäre Netzwerke verbessern die Versorgung unserer Patientinnen und Patienten und fungieren auch als regelmäßige multidisziplinäre Fortbildungen.

Schlüsselwörter
Neuropathie · Bildgebung · Interdisziplinarität · Nerventrauma · Fallkonferenz

Interdisziplinäre Netzwerke und Treffen tragen der fortschreitenden Spezialisierung sowie der Zunahme des medizinischen Wissens Rechnung und sind spätestens seit Etablierung der Tumorboards nicht mehr aus unserem klinischen Alltag wegzudenken. Sie bringen verschiedenen Fachdisziplinen zusammen und haben vorrangig eine Verbesserung des Outcomes zur Aufgabe, verbessern aber auch unter ökonomischen Gesichtspunkten die Behandlung. Neben Tumorerkrankung können auch Erkrankungen peripherer Nerven heterogen und mitunter schwer voneinander zu unterscheiden sein [1].

Allein die Inzidenz traumatischer Nervenschädigungen liegt zwischen 3–5 % [2], daneben können aber auch metabolische, parainfektiöse und autoimmun-inflammatorische Mono- und Polyneuropathien Ursache für Ausfallserscheinungen sein. Darüber hinaus ist klinisch die Unterscheidung prä- und postganglionärer oder gar faszikulärer Läsionen oft nicht möglich. Die Zuordnung der Ausfallserscheinungen zu einzelnen peripheren Nerven, Anteilen der Arm- oder Beinplexus oder einer Kombination derer verlangt vom behandelnden Ärzteteam und den in der Diagnostik beteiligten medizinisch technischen Assistentinnen und Assistenten (MTAs) genaue anatomische Kenntnisse der peripheren Neurologie sowie möglicher Normvarian-

QR-Code scannen & Beitrag online lesen

Tab. 1 Diagnostikübersicht der Kasuistik	
Neurographie	N. medianus links motorisch mit reduzierter NLG am Unterarm (32 m/s) mit inkomplettem Leitungsblock auf Höhe der Ellenbeuge sowie verlängerter F-Wellenlatenz (41,2 ms) bei regelrechter Persistenz. N. ulnaris links sensibel ausgefallen, rechts mit reduziertem SNAP. N. radialis links sensibel mit reduziertem SNAP
Nervensonographie	Faszikuläre Nervenschwellungen sowie Nachweis von Engpasssyndromen (N. ulnaris am Ellenbogen bds. 16 mm^2, N. medianus 10 bzw. 13 mm^2, N. peronaeus am Fibulakopf links 16 mm^2)
Liquor	Zellzahl, Protein, Laktat und Glukose normwertig. Kein Hinweis auf eine intrathekale IgG-Synthese
Peripheres Labor	GM1-IgM schwach positiv
MRT	Langstreckige Signalsteigerung der Plexusstrukturen rechts > links
Ig Immunglobuline, *MRT* Magnetresonanztomographie, *NLG* Nervenleitungsgeschwindigkeit, *SNAP* sensibles Nervenaktionspotenzial	

ten. Die diagnostische Aufarbeitung, die zeitnahe Einleitung einer möglichst spezifischen Therapie sowie die Nachbetreuung sollten daher, unserer klinischen Erfahrung nach, insbesondere nach einer eigenen Plausibilitätsprüfung bei nicht eindeutiger Klinik, großer Dynamik oder schwerem Defizit wie beispielsweise nach traumatischen Nervenverletzungen, durch ein interdisziplinäres Team mit Erfahrung im Bereich der peripheren Neurologie erfolgen.

Vorbilder inter- und multidisziplinärer Versorgung

Vorbilder solcher Teams sind die bereits langjährig im klinischen Alltag etablierten Tumorboards, die vor allem in Grenzsituationen eine multidisziplinäre und nachvollziehbare Entscheidungsfindung ermöglichen. Tumorboards gewannen in Deutschland in der zweiten Hälfte des 20. Jahrhunderts zunehmend an Bedeutung, als Chemo- und Radiotherapien sowie chirurgische Therapieoptionen immer komplexere Behandlungsmöglichkeiten boten [3]. Seither konnte auch für andere Themengebiete, bspw. der Polypharmazie in der Geriatrie, ein Nutzen der Multidisziplinarität auch gegenüber der einzelnen Expertenmeinung belegt werden (vgl. [4]). Diese Treffen bestehen dann einerseits aus Teilnehmerinnen und Teilnehmern verschiedener Fachrichtungen, die mit der Behandlung beispielsweise einer speziellen Tumorentität vertraut sind. Andererseits sind auch Vertreterinnen und Vertreter der diagnostischen Fächer, hier vorwiegend der Radiologie, anwesend. Die genaue Zusammensetzung der Teams ist dabei fachspezifisch unterschiedlich. Die Boards selbst sind und waren dabei Ausdruck der anhaltend voranschreitenden Spezialisierung der einzelnen Fachdisziplinen.

Das Tübinger Nerve Team

In Tübingen steht für die Behandlung peripherer Nervenerkrankungen seit 2018 das Tübinger Nerve Team (TNT) zur Verfügung [16], das sich monatlich zur gemeinsamen Besprechung mit Beteiligung der Neurologie, Neuroradiologie, Neurochirurgie sowie der Hand- und plastischen Chirurgie trifft. Darüber hinaus haben wir eine wöchentlich stattfindende Sprechstunde in den Räumen der Neurologie etabliert, in der die Patientinnen und Patienten zeitgleich nervenchirurgisch und neurologisch gesehen werden. Die Zuweisung zu dieser Sprechstunde ist dabei sowohl durch eine ärztliche Kollegin, einen ärztlichen Kollegen und auch durch Betroffene selbst telefonisch oder per Mail möglich.

Nachdem Patientinnen und Patienten mit primärem Verdacht auf eine Polyneuropathie in einer gesonderten Spezialsprechstunde gesehen werden können, sehen wir in unserer interdisziplinären Sprechstunde vorwiegend Patientinnen und Patienten mit traumatischen, aber auch ätiologisch noch nicht eingeordneten Mono- und Plexopathien. Nach Anamnesegespräch und Untersuchung erfolgen hierbei zumeist eine elektrophysiologische und sonographische Untersuchung, die durch das Ärzteteam der Sprechstunde selbst durchgeführt und entsprechend „on the fly“ individuell angepasst werden können. Je nach Befund kann direkt im Anschluss eine chirurgische Beratung angeboten werden. Vor allem bei traumatischen Nervenschädigungen, die wir überwiegend in unserer Sprechstunde sehen, kann dadurch wertvolle Zeit gespart werden, die sonst für die Terminierung einer chirurgischen Vorstellung aufgewandt werden muss. Insgesamt tendieren wir nach traumatischen Nervenschädigungen zu engeren und flexiblen Kontrollintervallen und einer früheren chirurgischen Intervention [5]. Insbesondere bei hohen Läsionsorten (bspw. des N. ulnaris am Ellenbogen oder des N. ischiadicus am proximalen Oberschenkel) evaluieren wir den Fortschritt der Reinnervation unter Annahme einer axonalen Regenerationsrate von etwa 1 mm/Tag durch klinische und elektromyographisch gestützte Kontrollen der unmittelbar distal der Läsionshöhe gelegenen Muskeln, um – im Falle einer verzögerten oder ausgeblieben Reinnervation der Muskulatur – frühzeitig eine operative Therapie, ggf. auch in Interponatbereitschaft zu diskutieren.

» Auch MTAs und Rotationsassistentinnen und -assistenten der Neurologie nehmen an den Treffen teil

Darüber hinaus dient das TNT auch als Austauschplattform, die von den genannten Fachdisziplinen zu gleichen Anteilen genutzt wird, um Patientinnen und Patienten zu präsentieren, die in den jeweiligen Spezialambulanzen fachspezifisch gesehen wurden und für die dann gemeinschaftlich ein Behandlungskonzept verabschiedet werden kann. Die Hierarchie der Treffen ist dabei bewusst flach gehalten, um eine kritische Falldiskussion zu ermöglichen: Nachdem gerade elektrophysiologische Untersuchungen auch von den jeweiligen Untersuchungsbedingungen, bspw. der Mitarbeit der Patientinnen und Patienten abhängig sind, nehmen regelmäßig auch MTAs und Rotationsassistentinnen und -assistenten der Neurologie an den Treffen teil, die damit die Detailtiefe der sonst rein schriftlich vorliegenden Befunde enorm vergrößern. Dies kommt insbesondere bei der Präsentation und Diskussion sonographischer Befunde zum Tragen, da die akquirierten

Hier steht eine Anzeige.

Springer

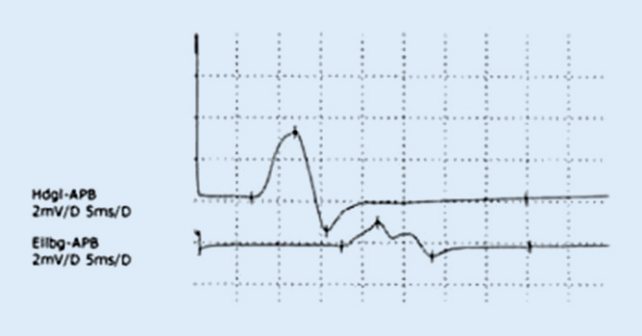

Abb. 1 ◀ Inkompletter Leitungsblock im linken Nervus medianus am Unterarm. Nervenleitungsgeschwindigkeit 32 m/s. Amplitude distal 4,8 mV. Amplitude proximal 1,7 mV

Bilder zumeist lediglich einen Teil der Untersuchung dokumentieren und aufgrund der bspw. im Vergleich zur Abdomensonographie fehlenden Standardschnitte nicht einheitlich sind. Zwar sind einheitliche Untersuchungsprotokolle für die Diagnostik von Polyneuropathien etabliert und für Verlaufsuntersuchungen geeignet [6, 7], gerade bei traumatisch oder operativ veränderten Nerven fällt die Orientierung im Ultraschallbild schwer. Nichtsdestotrotz stellt der hochauflösende Ultraschall („high-resolution ultrasound", HRUS) ein breit und schnell verfügbares diagnostisches Tool dar, das die interdisziplinäre Leitlinie zur Versorgung peripherer Nervenverletzungen von 2013, die derzeit überarbeitet wird, bereits als optionale Diagnostik mit einer „Kann"-Empfehlung versehen hat [8]. Wir empfehlen aus unserer Erfahrung heraus HRUS gerade in der Frühphase einer traumatischen Nervenschädigung anzuwenden, wenn der Schweregrad einer Nervenschädigung elektrophysiologisch noch nicht sicher eingeordnet werden kann.

Neben dem HRUS kommt vor allem die Magnetresonanzneurographie (MRN) zur Darstellung der Nerven zur Anwendung. Methoden, die sich gegenseitig sehr gut ergänzen. Während sich mittels HRUS vor allem die Nerven der oberen Extremität inkl. der Nervenwurzeln mit den folgenden supraklavikulären Plexusstrukturen langstreckig und detailliert beurteilen lassen, gelingt mit der MRN auch die Darstellung der Nerven des Plexus lumbosacralis, des kleinen Beckens sowie der proximalen Abschnitte der Nerven der unteren Extremität. Beide Modalitäten sind dabei komplementär zu verwenden [9] und ermöglichen eine Darstellung der Nerven bis auf Faszikelebene. Für die abschließende Beurteilung der Bilder sind jedoch die genaue Kenntnis des klinischen Zustandes und der Anamnese der Patientinnen und Patienten notwendig. Informationen, die der Radiologie zum Zeitpunkt der Befundung der Bildgebung jedoch meist nur stark komprimiert vorliegen.

Nutzen für Patientinnen und Patienten – sowie Klinikerinnen und Kliniker

Solche multidisziplinären Treffen erlauben dabei nicht nur den direkten Austausch aller beteiligten Fachgebiete. Sie stellen ferner die Patientinnen und Patienten in den Mittelpunkt, sodass ein möglichst individualisierter Behandlungsplan erstellt werden kann. Dieser Plan kann dann fortlaufend kritisch hinterfragt werden, was einerseits sowohl Über- als Unterdiagnostik, andererseits auch Über- und Untertherapie vorgebeugt und einen einheitlichen Standard etabliert. Bereits zum Zeitpunkt des Boards vorliegende Ergebnisse der Untersuchungen, der bisherige klinische Verlauf sowie der aktuelle Zustand der Patientinnen und Patienten können dazu tagesaktuell eingeordnet und schlussendlich ein patientenkonzentriertes und jeweils individualisiertes Konzept verabschiedet werden.

» Die interdisziplinären Boards ermöglichen eine ständige Fortbildung der Ärztinnen und Ärzte

Nicht zuletzt dienen solche interdisziplinären Boards aber auch der ständigen Aus- und Weiterbildung der behandelnden Ärztinnen und Ärzte. Sie schaffen eine Plattform für den Austausch der neuesten Forschungsergebnisse, Innovationen, Techniken und Guidelines und dienen damit auch als ständige Fortbildung auch für jüngere Kolleginnen und Kollegen. Indem sich das interdisziplinäre Team über die Fortschritte auf ihrem Gebiet ständig auf dem Laufenden hält, kann es evidenzbasierte Praktiken und neue Behandlungsmodalitäten in seine Strategien für die Patientenversorgung einbeziehen und so die Qualität der Behandlung und die Ergebnisse verbessern.

Kasuistik

Ein damals 68-jähriger Patient bemerkt Anfang 2019 eine über einen Zeitraum von etwa 9 Monaten progrediente, schmerzlose Volumen- und Kraftminderung der rechten Hand und wird bei Entwicklung einer ähnlichen Symptomatik der linken Hand im Verlauf der vergangenen 2 Wochen ärztlich vorstellig. Da bereits vor 3 Jahren eine operative Behandlung eines Supinatorlogensyndroms rechts erfolgt und ein Kubitaltunnel- und Karpaltunnelsyndrom vorbeschrieben waren, erfolgte die Überweisung an die Abteilung für Hand-, plastische, rekonstruktive und Verbrennungschirurgie (HPRV) der BG Unfallklinik Tübingen.

Klinisch zeigte sich eine asymmetrisch verteilte, distale Armparese beidseitig ohne Einschränkung der Oberflächensensibilität. Rechtsseitig ist vorwiegend die gesamte radialisinnervierte Muskulatur, aber beispielswiese auch deutlich der medianusinnervierte M. flexor pollicis longus betroffen, linksseitig überwiegend die ulnarisinnervierte Muskulatur. Der Trizepssehnenreflex (TSR) war rechtsseitig ausgefallen, links abgeschwächt erhältlich. Der Bizepssehnenreflex (BSR) war seitengleich mittellebhaft. Auffallend war zudem eine – laut Patienten auch erst kürzlich aufgetretene – höhergradige Parese der Großzehen- und Fußhebung links.

Es erfolgte daraufhin die Vorstellung in der Neurologie.

Im Rahmen der diagnostischen Aufarbeitung, die ◘ **Tab. 1** zusammenfasst, fielen demyelinisierende Veränderungen im N. medianus am Unterarm mit reduzierter Nervenleitungsgeschwindigkeit (NLG) und inkomplettem Leitungsblock auf (◘ **Abb. 1**), ebenso eine verlängerte F-Wellenlatenz. Zugleich waren die sensiblen Nervenaktionspotenziale (SNAPs) an den Armen amplitudengemindert. In der angeschlossenen Sonographie ließen

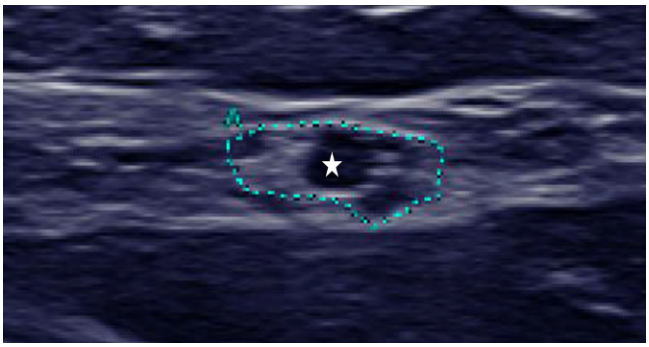

Abb. 2 ▲ Querschnitt durch den N. medianus links am proximalen Unterarm („cross-sectional area" 10 mm^2) mit deutlich prominentem, hypoechogen verändertem Faszikel (*Stern*)

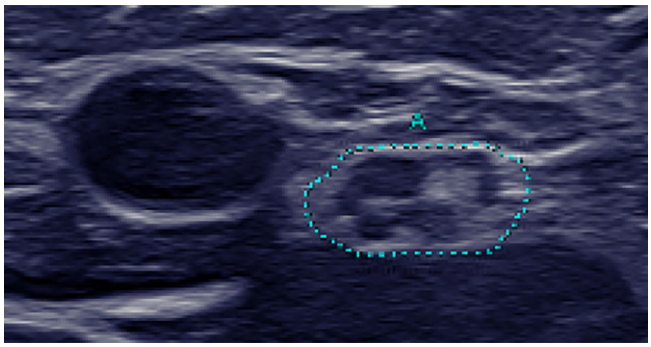

Abb. 3 ▲ Querschnitt durch den N. medianus rechts am Ellenbogen („cross-sectional area" 13 mm^2)

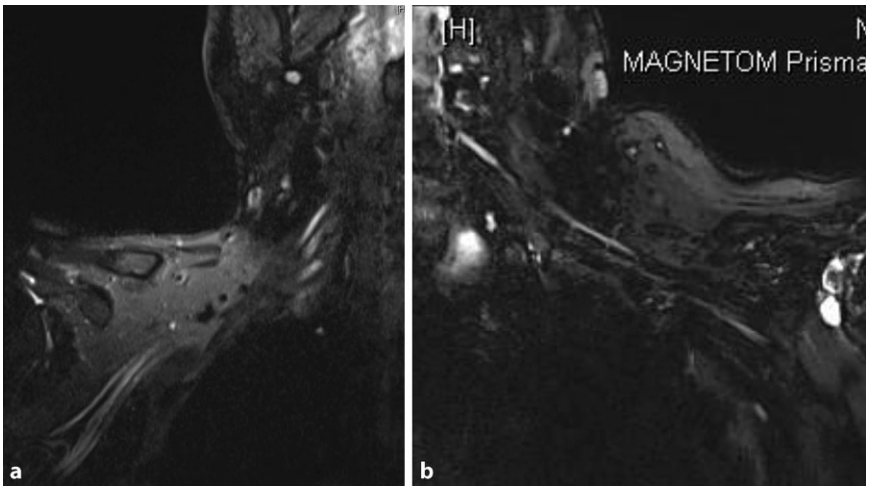

Abb. 4 ▲ **a** Bis in die Axilla reichende Signalsteigerung der Plexusstrukturen in der T2-Space-STIR-Sequenz. **b** Unauffälliges Vergleichsbild einer asymptomatischen Patientin

sich faszikuläre Auftreibungen verschiedener Nerven darstellen (exemplarisch ◘ **Abb. 2 und 3**), sodass beim Verdacht auf eine entzündliche Nervenerkrankung eine Liquordiagnostik sowie eine Magnetresonanztomographie (MRT) des Plexus brachialis ergänzt wurden. Der Liquor zeigte normwertige Ergebnisse für Zellzahl und Protein, serologisch waren jedoch GM1-Immunglobulin(Ig)M schwach positiv. Im MRT des Plexus brachialis ließen sich die Auftreibungen als rechtsseitig betonte, langstreckige Signalsteigerung der Plexusstrukturen nachvollziehen (◘ **Abb. 4**). Parallel hatten wir genetisch eine hereditäre Polyneuropathie mit Neigung zu Druckläsionen (HNPP) ausgeschlossen. Ein MRT der Wirbelsäule zeigte keine konkurrierende Pathologie.

Unter der Diagnose eines Lewis-Sumner-Syndroms (LSS, nach neuen EAN[European Academy of Neurology]-Kriterien fokale chronisch-inflammatorischen demyelinisierenden Polyradikuloneuropathie [CIDP]), einer erworbenen multifokalen demyelinisierenden sensomotorischen Neuropathie („multifocal acquired demyelinating sensory and motor neuropathy", MADSAM), wird der Patient seither mit intravenösen Immunglobulinen (IVIG) behandelt und erreichte damit eine Stabilisierung der Klinik ohne weiteren Progress seit Diagnosestellung. Eine differenzialdiagnostisch erwogene multifokale motorische Neuropathie (MMN) haben wir aufgrund der elektrophysiologisch zweifelsfreien sensiblen Auffälligkeiten zurückgestellt.

Multifokale erworbene demyelinisierende sensomotorische Neuropathie

Die multifokale erworbene demyelinisierende sensomotorische Neuropathie (MADSAM) ist eine seltene Variante der klassischen chronisch-inflammatorischen demyelinisierenden Polyradikuloneuropathie (CIDP) und stellt etwa 5–15 % der CIDP-Gesamtheit dar [10, 11]. Entgegen der typischerweise symmetrischen sensomotorischen Symptomatik einer CIDP fallen bei der MADSAM fokal oder multifokal und asymmetrisch verteilte sensomotorische Ausfallserscheinungen auf, die überwiegend die distalen Extremitäten betreffen. Die Therapie dieser Variante entspricht dabei jedoch der der CIDP und stützt sich vor allem auf Kortison und IVIG [12, 13]. Der HRUS kann hier neben der Klinik zur Differenzierung beitragen. Während die klassische CIDP diffuse, aber proximal betonte Nervenschwellungen zeigt, finden wir bei der MADSAM eine asymmetrische, multifokale Verteilung mit vorwiegendem Befall der distalen Nervensegmente [14]. Gerade mit zunehmender Krankheitsdauer ist jedoch auch klinisch und sonographisch ein Übergang in eine typische CIDP möglich, der eine Differenzierung dann unmöglich machen kann [15].

Schlussfolgerung

Der geschilderte Fall verdeutlicht die Wichtigkeit und Notwendigkeit interdisziplinärer Fallkonferenzen am Beispiel einer immunvermittelten Polyneuropathie, die zu Beginn als klassisches Engpasssyndrom

fehldiagnostiziert worden war. Durch derartige Konferenzen profitieren das behandelnde Ärzteteam sowie die Patientinnen und Patienten. Wir möchten damit unsere Kolleginnen und Kollegen motivieren selbst solche Multidisziplinarität in der Klinik oder auch im Praxisverbund zu etablieren.

Fazit für die Praxis

- **Multidisziplinarität ist auch bei der Versorgung von Patientinnen und Patienten mit Nervenschädigungen sinnvoll und stellt diese in den Mittelpunkt.**
- **Multidisziplinarität ermöglicht ständige Aus- und Weiterbildung der involvierten Disziplinen.**
- **Wir empfehlen für Nerveboards ein Team aus Neuroradiologie (Diagnostik), Neurologie (Diagnostik und Therapie), Neurochirurgie (Therapie) und Hand-, plastischer, rekonstruktiver und Verbrennungschirurgie (Therapie).**
- **Bei untypischen Fällen und traumatischen Nervenverletzungen empfehlen wir eine frühzeitige interdisziplinäre Zusammenarbeit.**

Korrespondenzadresse

Dr. med. univ. Jan-Hendrik Stahl
Klinik für Neurologie, Universitätsklinikum Tübingen, Eberhard Karls Universität Tübingen
Hoppe-Seyler-Str. 3, 72076 Tübingen, Deutschland
jan-hendrik.stahl@med.uni-tuebingen.de

Einhaltung ethischer Richtlinien

Interessenkonflikt. J.-H. Stahl, N. Winter, J. Kolbenschlag, T. Lindig, M.U. Schuhmann, J. Wittlinger und A. Grimm geben an, dass kein Interessenkonflikt besteht.

Für diesen Beitrag wurden von den Autor/-innen keine Studien an Menschen oder Tieren durchgeführt. Für die aufgeführten Studien gelten die jeweils dort angegebenen ethischen Richtlinien.

Literatur

1. Gilchrist JM, Dandapat S (2020) Neuromuscular mimics of entrapment neuropathies of upper extremities. Hand 15:599–607 (http://www.ncbi.nlm.nih.gov/pubmed/32020820)
2. Noble J, Munro CA, Prasad VS, Midha R (1998) Analysis of upper and lower extremity peripheral nerve injuries in a population of patients with multiple injuries. J Trauma 45:116–122 (http://www.ncbi.nlm.nih.gov/pubmed/9680023)
3. Taberna M, Moncayo GF, Jané-Salas E, Antonio M, Arribas L, Vilajosana E, Peralvez Torres E, Mesía R (2020) The multidisciplinary team (MDT) approach and quality of care. Front Oncol. https://doi.org/10.3389/fonc.2020.00085/full
4. Ruhstaller T, Roe H, Thürlimann B, Nicoll JJ (2006) The multidisciplinary meeting: An indispensable aid to communication between different specialities. Eur J Cancer 42:2459–2462
5. Grimm A, Winter N, Kolbenschlag J, Herlan S, Stahl J-H, Mayer J, Daigeler A, Schuhmann MU (2020) Die interdisziplinäre Diagnostik und Versorgung peripherer Nervenverletzungen. Nervenarzt 91:1149–1163. https://doi.org/10.1007/s00115-020-01022-8
6. Grimm A, Axer H, Heiling B, Winter N (2018) Nerve ultrasound normal values—Readjustment of the ultrasound pattern sum score UPSS. Clin Neurophysiol 129:1403–1409
7. Kerasnoudis A, Pitarokoili K, Behrendt V, Gold R, Yoon M-S (2014) Nerve ultrasound score in distinguishing chronic from acute inflammatory demyelinating polyneuropathy. Clin Neurophysiol 125:635–641
8. Deutsche Gesellschaft für Handchirurgie (DGH), Deutsche Gesellschaft für Neurologie (DGN), Deutsche Gesellschaft für Neurochirurgie (DGNC), Deutsche Gesellschaft für Orthopädie und Orthopädische Chirurgie (DGOOC), Deutsche Gesellschaft der Plastischen R und ÄC (DGPRÄC), Deutsche Gesellschaft für Unfallchirurgie (DGU). Versorgung peripherer Nervenverletzungen. AWMF 2013;
9. Bergmeister KD, Schönle P, Böcker AH, Kronlage M, Godel T, Daeschler S, Bendszus M, Kneser U, Harhaus L, Schwarz D (2018) Improved diagnostics and therapeutic decision making in traumatic peripheral nerve lesions using MR-neurography. Handchir Mikrochir Plast Chir 50:232–240
10. Doneddu PE, Cocito D, Manganelli F, Fazio R, Briani C, Filosto M, Benedetti L, Mazzeo A, Marfia GA, Cortese A, Fierro B, Jann S, Beghi E, Clerici AM, Carpo M, Schenone A, Luigetti M, Lauria G, Antonini G, Rosso T, Siciliano G, Cavaletti G, Liberatore G, Santoro L, Peci E, Tronci S, Ruiz M, Cotti Piccinelli S, Toscano A, Mataluni G, Piccolo L, Cosentino G, Sabatelli M, Nobile-Orazio E, Italian CIDP Database study group (2019) Atypical CIDP: diagnostic criteria, progression and treatment response. Data from the Italian CIDP Database. J Neurol Neurosurg Psychiatry 90:125–132
11. Bunschoten C, Jacobs BC, Van den Bergh PYK, Cornblath DR, van Doorn PA (2019) Progress in diagnosis and treatment of chronic inflammatory demyelinating polyradiculoneuropathy. Lancet Neurol 18:784–794
12. Viala K (2004) Follow-up study and response to treatment in 23 patients with Lewis-Sumner syndrome. Brain 127:2010–2017. https://doi.org/10.1093/brain/awh222
13. Attarian S, Verschueren A, Franques J, Salort-Campana E, Jouve E, Pouget J (2011) Response to treatment in patients with lewis-sumner syndrome. Muscle Nerve 44:179–184. https://doi.org/10.1002/mus.22024
14. Décard BF, Pham M, Grimm A (2018) Ultrasound and MRI of nerves for monitoring disease activity and treatment effects in chronic dysimmune neuropathies—Current concepts and future directions. Clin Neurophysiol 129:155–167
15. Kramer M, Grimm A, Winter N, Dörner M, Grundmann-Hauser K, Stahl J-H, Wittlinger J, Kegele J, Kronlage C, Willikens S (2021) Nerve ultrasound as helpful tool in polyneuropathies. Diagnostics. https://doi.org/10.3390/diagnostics11020211
16. Kontakt zum Tübinger Nerve Team. https://www.medizin.uni-tuebingen.de/de/das-klinikum/einrichtungen/kliniken/neurologie/ambulanzen/nervenverletzungen

Hinweis des Verlags. Der Verlag bleibt in Hinblick auf geografische Zuordnungen und Gebietsbezeichnungen in veröffentlichten Karten und Institutsadressen neutral.

Abstract

Interdisciplinary networks in diseases of peripheral nerves—Exemplified by the Tübingen nerve team

Background: Nerve damage can be autoimmune inflammatory, metabolic or traumatic, among others, and can be difficult to differentiate.
Objective: What are the advantages of interdisciplinary networks and how do they work?
Material and method: Field report with case presentation from the University Hospital Tübingen in cooperation with the BG Accident Clinic Tübingen.
Conclusion: Interdisciplinary networks improve the care of our patients and also serve as regular multidisciplinary continuing education.

Keywords
Neuropathy · Imaging · Interdisciplinarity · Nerve trauma · Case conference