

**Pressegespräch der
Deutschen Gesellschaft für Ultraschall in der Medizin (DEGUM)**

**„3D/4D-Ultraschall bei Schwangeren bietet beeindruckende Bilder:
Hochwertigste Frühdiagnostik oder ‚Babyfernsehen‘?“**

Termin: Freitag, 29. Februar 2008, 11.00 bis 12.00 Uhr

Ort: Kommunikationszentrum am Krankenhaus Nordwest, Konferenzraum

Steinbacher Hohl 2–26, 60488 Frankfurt

Themen und Referenten:

- **3D-Ultraschall ermöglicht „Rundum-Diagnostik“ am Baby im Mutterleib**
- **Bewegte Bilder mit 4D-Ultraschall: Diagnostik am schlagenden Kinderherzen**
- **Bewegungsstörungen früh entdecken: 3D-Transparenzmodus zeigt das Skelett**
- **Das gläserne Baby: Beim „Glass body rendering“ jedes Blutgefäß sehen**
- **Diagnostik nach dem DEGUM-Stufenkonzept: Mehr Sicherheit für werdende Eltern**
- **„Heimkino“ vom Ungeborenen auch in Deutschland bald Alltag?**

Professor Dr. med. Eberhard Merz

Präsident der Deutschen Gesellschaft für Ultraschall in der Medizin; Direktor der Frauenklinik, Krankenhaus Nordwest, Frankfurt am Main

Dr. med. Christoph Welter

Oberarzt Frauenklinik, Krankenhaus Nordwest, Frankfurt am Main

Im Anschluss: Demonstration von 3D- und 4D-Aufnahmen des ungeborenen Kindes

Kontakt für Journalisten:

Deutsche Gesellschaft für Ultraschall in der Medizin

Anne-Katrin Döbler/Anna Julia Voormann

Pressestelle


Postfach 30 11 20

70451 Stuttgart

Tel.: 0711 8931–552

Fax: 0711 8931–167

E-Mail: voormann@medizinkommunikation.org



**Pressegespräch der
Deutschen Gesellschaft für Ultraschall in der Medizin (DEGUM)**

**„3D/4D-Ultraschall bei Schwangeren bietet beeindruckende Bilder:
Hochwertigste Frühdiagnostik oder ‚Babyfernsehen‘?“**

Termin: Freitag, 29. Februar 2008, 11.00 bis 12.00 Uhr

Ort: Kommunikationszentrum am Krankenhaus Nordwest, Konferenzraum

Steinbacher Hohl 2–26, 60488 Frankfurt

Inhalt:

Redemanuskripte:

Professor Dr. med. Eberhard Merz

Dr. med. Christoph Welter

Curriculum vitae der Referenten

Bestellformular für Fotos

Falls Sie das Material in digitaler Form wünschen, stellen wir Ihnen dieses gerne zur Verfügung. Bitte kontaktieren Sie uns per E-Mail unter: spirgat@medizinkommunikation.org

Kontakt für Journalisten:

Deutsche Gesellschaft für Ultraschall in der Medizin

Anne-Katrin Döbler/Anna Julia Voormann

Pressestelle

Postfach 30 11 20

70451 Stuttgart

Tel.: 0711 8931–552

Fax: 0711 8931–167

E-Mail: voormann@medizinkommunikation.org

*Pressegespräch der DEGUM: „3D/4D-Ultraschall bei Schwangeren bietet beeindruckende Bilder:
Hochwertigste Frühdiagnostik oder ‚Babyfernsehen‘?“
Freitag, 29. Februar 2008, 11.00 bis 12.00 Uhr
Kommunikationszentrum am Krankenhaus Nordwest, Konferenzraum, Frankfurt*

3D/4D-Ultraschall in der Geburtshilfe – Babyfernsehen ohne Diagnostik?

Professor Dr. med. Eberhard Merz

Präsident der Deutschen Gesellschaft für Ultraschall in der Medizin; Direktor der Frauenklinik,
Krankenhaus Nordwest, Frankfurt am Main

Die 3D/4D-Ultraschalltechnik hat sich in Europa innerhalb der letzten Jahre so phänomenal entwickelt, dass damit nicht nur Fotos, sondern auch Videos vom Ungeborenen angefertigt werden können, die insbesondere für die werdenden Eltern, aber auch für den Untersucher von bleibendem Eindruck sind.

Auch in den USA hat sich diese Technik in der Zwischenzeit mehr und mehr etabliert. Parallel zum medizinischen Einsatz der 3D/4D-Ultraschalltechnik in der pränatalen Diagnostik, Gynäkologie und Geburtshilfe hat sich dort aber auch ein neuer Geschäftsbereich entwickelt, der Bilder und Videos von Ungeborenen kommerziell vermarktet, ohne dass damit eine medizinische Untersuchung verbunden ist. Firmen wie „Fetal Fotos“, „Peek-a-Boo“, „Womb with a View“ oder „Baby Insight“ entstanden im ganzen Land, vor allem in Einkaufszentren, und bieten den Schwangeren Ultraschalluntersuchungen zur Anfertigung von Erinnerungsfotos/-videos des Fetus (sogenannte „keepsake images“, „keepsake videos“) an. So schön und mitreißend solche Bilder für die werdenden Eltern und auch für den Untersucher auch sein mögen, so problematisch ist die Anfertigung solcher Fotos oder Videos vom Ungeborenen ohne medizinische Diagnostik und Kontrolle.

Ohne Zweifel handelt es sich bei der Ultraschalluntersuchung in der Schwangerschaft um eine medizinische Diagnostik, die zumindest in Deutschland an den Arzt gebunden ist. Dies unterscheidet sich grundsätzlich von anderen Ländern (zum Beispiel USA oder Norwegen), wo Ultraschalluntersuchungen auch von nichtärztlichen Ultraschallspezialisten (Sonographen) durchgeführt werden. Grundsätzlich sind diese aber auch an eine ärztliche Supervision gebunden.

In Deutschland beinhalten die Ultraschall-Screeninguntersuchungen nach den Mutterschaftsrichtlinien die Überprüfung des Fetus hinsichtlich seines Wachstums und eventueller anatomischer Auffälligkeiten. Ergeben sich hierbei Unklarheiten, so sind diese mittels einer detaillierten Ultraschalluntersuchung in einem weiterführenden Zentrum der DEGUM-Stufe II oder III abzuklären. Ziel dieser Untersuchung ist es dabei, eine fetale Fehlbildung gezielt auszuschließen oder nachzuweisen. Ergibt sich während dieser Untersuchung ein schönes Bild vom Fetus, so obliegt es dem Arzt, dies der Patientin am Ende der Schwangerschaft als Erinnerungsfoto auszuhändigen.

In den USA hingegen wird bei den sogenannten „keepsake images/videos“ ein medizinisches Equipment verwendet, um Bilder vom Ungeborenen anzufertigen, ohne dass damit eine medizinische Diagnostik verbunden ist. Das heißt, es gibt weder eine gezielte Kontrolle der fetalen Anatomie noch eine Überwachung des zeitlichen Einsatzes einer solchen Untersuchung. Zwar geben die meisten

dieser Firmen den Patientinnen zu verstehen, dass es sich hierbei *nicht* um eine medizinische Untersuchung handelt. Wird dies jedoch nicht kundgetan, so können die Patientinnen fälschlicherweise annehmen, dass bei der Untersuchung auch die Überprüfung der fetalen Anatomie einbezogen wurde. Bei einer übersehenen Auffälligkeit kann dies dann forensische Konsequenzen haben.

Obwohl die Ultraschallanwendung beim Fetus heute unter medizinisch korrekter Anwendung als nicht gefährdend für das Ungeborene gilt, handelt es sich um eine Technik, bei der das fetale Gewebe einer bestimmten Schallenergie ausgesetzt wird. Auch wenn es sich hierbei nur um eine geringe Energie handelt, so ist von Tierstudien her bekannt, dass bei unkontrollierter und vor allem lang andauernder Exposition bestimmte Effekte am fetalen Gewebe, wie Erwärmung oder Kavitation, entstehen können. Jeder Arzt, der in Deutschland Ultraschalluntersuchungen beim Ungeborenen durchführt, weiß deshalb, dass die Anwendung von Untersuchungen, bei denen die Energie auf ein kleines Areal appliziert wird, wie zum Beispiel beim gepulsten Doppler, gerade so kurz wie nötig sein soll, um eine korrekte Diagnose stellen zu können.

Im Vergleich zum herkömmlichen zweidimensionalen Ultraschall hat die 3D/4D-Technik den Vorteil, dass damit nicht nur Bilder, sondern Volumina vom Fetus aufgenommen und gespeichert werden, aus denen dann der Ultraschallspezialist die Diagnose stellen kann. Das heißt, die tatsächliche zeitliche Schallexposition des Fetus ist damit im Vergleich zur kontinuierlich angewandten 2D-Technik deutlich reduziert. Dies gilt jedoch nur für die Untersuchung durch den Experten und bei günstiger Lage des Fetus. Bei unerfahrenem Untersucher und bei ungünstiger Lage des Fetus kann es hingegen bedeuten, dass länger als eine halbe Stunde geschallt werden muss, um das Gesicht und/oder das Geschlecht – die beiden meist gewünschten Zielorgane – optimal darzustellen und im Volumen abzuspeichern. Liegen ungünstige Fruchtwasserhältnisse vor, so ist eine Oberflächendarstellung des Fetus trotz längerer Untersuchung meist nicht möglich.

Wie soll man sich nun als Arzt verhalten, wenn Eltern ein Erinnerungsfoto oder -video wünschen? Hierzu sind aus Expertensicht folgende Punkte zu berücksichtigen:

1. Erinnerungsfotos vom Embryo oder Fetus gehören nicht zur Auftragsleistung einer medizinischen Ultraschalluntersuchung und sind deshalb als optional anzusehen.
2. Für werdende Eltern haben Fotos vom Ungeborenen einen hohen Stellenwert. Diese sollten aber nur im Rahmen einer medizinischen Untersuchung angefertigt werden. Dabei spielt es keine Rolle,

*Pressegespräch der DEGUM: „3D/4D-Ultraschall bei Schwangeren bietet beeindruckende Bilder:
Hochwertigste Frühdiagnostik oder ‚Babyfernsehen‘?“
Freitag, 29. Februar 2008, 11.00 bis 12.00 Uhr
Kommunikationszentrum am Krankenhaus Nordwest, Konferenzraum, Frankfurt*

ob diese Fotos während der Untersuchung – was sich meist anbietet – oder als Addendum nach der Untersuchung aufgenommen werden. Die alleinige Ultraschalluntersuchung zur Anfertigung von lediglich Erinnerungsbildern/-videos ist aus medizinischer Sicht abzulehnen.

3. Erinnerungsvideos sollten möglichst kurz sein und im Rahmen der diagnostischen Untersuchung gewonnen werden, wodurch die Zeit, die für die eigentliche Diagnostik erforderlich ist, nur unwesentlich überschritten wird. Unter Verwendung der 4D-Sonographie können bestimmte fetale Bewegungen aus gespeicherten Volumensequenzen detailliert herausgesucht und nochmals gezielt für die Eltern abgespeichert werden.
4. Jeder Untersucher, der Erinnerungsfotos und/oder -videos für die Eltern digital aufnimmt, muss sich bewusst sein, dass das ausgehändigte Bildmaterial im Falle einer übersehenen Fehlbildung unter Umständen juristisch gegen ihn verwendet werden kann. Dies ist zwar kein neues Phänomen, sondern bereits hinreichend von der nichtdigitalen Videoaufnahme her bekannt. Neu ist jedoch, dass abgespeicherte Volumina – im Vergleich zu Videoaufnahmen – auch im Nachhinein nochmals in toto untersucht werden können und somit unter Umständen auch noch Auffälligkeiten zutage kommen können, die auf den digital abgespeicherten Oberflächenbildern oder 4D-Clips nicht zu sehen waren.
5. Bei ungünstiger Lage des Fetus oder bei deutlich reduzierter Fruchtwassermenge sollten die Eltern darauf aufmerksam gemacht werden, dass unter solchen Umständen keine schönen dreidimensionalen Oberflächenbilder vom Ungeborenen gewonnen werden können.

Statements bezüglich der Anfertigung von Ultraschallerinnerungsbildern vom Embryo/Fetus wurden auch von der AIUM und von der EFSUMB publiziert. Abschließend wird das Statement der „Food and Drug Administration“ (FDA) in den USA wiedergegeben, das den Verkauf oder das Verleihen von Ultraschallgeräten zur alleinigen Durchführung von Erinnerungsvideos eindeutig ablehnt:

“Persons who promote, sell or lease ultrasound equipment for making keepsake fetal videos should know that FDA views this as an unapproved use of a medical device. In addition, those who subject individuals to ultrasound exposure using a diagnostic ultrasound device (a prescription device) without a physician’s order may be in violation of state or local laws or regulations regarding use of a prescription medical device.”

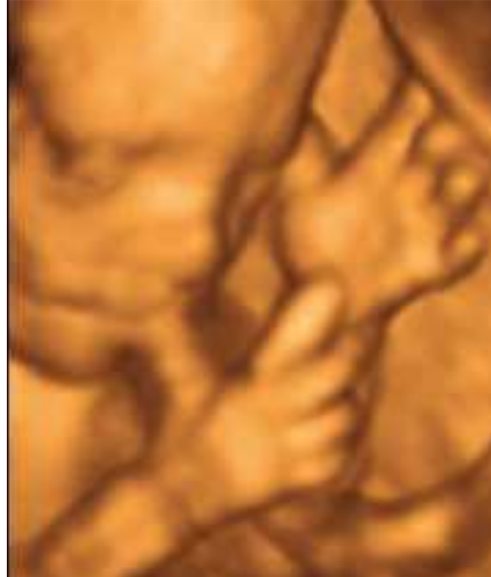(Es gilt das gesprochene Wort!)
Frankfurt, Februar 2008

*Pressegespräch der DEGUM: „3D/4D-Ultraschall bei Schwangeren bietet beeindruckende Bilder:
Hochwertigste Frühdiagnostik oder ‚Babyfernsehen‘?“
Freitag, 29. Februar 2008, 11.00 bis 12.00 Uhr
Kommunikationszentrum am Krankenhaus Nordwest, Konferenzraum, Frankfurt*

3D/4D-Ultraschall in der Geburtshilfe – Babyfernsehen ohne Diagnostik?

Professor Dr. med. Eberhard Merz

Präsident der Deutschen Gesellschaft für Ultraschall in der Medizin; Direktor der Frauenklinik,
Krankenhaus Nordwest, Frankfurt am Main



Innerhalb der letzten Jahre konnte die Bildqualität der konventionellen zweidimensionalen Ultraschallgeräte deutlich verbessert werden. Nachteil der zweidimensionalen Ultraschalltechnik ist jedoch nach wie vor, dass sich die in der Realität dreidimensionalen Strukturen/Defekte beim Embryo/Fetus nur in Form einzelner zweidimensionaler Schnittebenen darstellen lassen. Bei ungünstiger Lage des Fetus können die für die exakte Diagnose erforderlichen Schnittebenen zudem nur bedingt eingesehen werden.

Mit der Entwicklung anwenderfreundlicher 3D/4D-Geräte stehen heute Ultraschallsysteme für die Routine-Ultraschalldiagnostik zur Verfügung, die im Vergleich zu den herkömmlichen 2D-Ultraschallgeräten ein deutlich erweitertes diagnostisches Spektrum bieten. Dies beginnt bereits mit der Speicherung, bei der nicht nur einzelne Bildebenen, sondern komplette Volumina oder gar Volumensequenzen digital in einen elektronischen Speicher eingeschrieben werden. Die gespeicherten Volumina können dann im Anschluss oder aber auch erst zu einem späteren Zeitpunkt gezielt untersucht werden. Damit besteht die Möglichkeit, aus den gespeicherten Volumina unklare Befunde gezielt abzuklären oder weitere Messungen durchzuführen, ohne dass die Patientin anwesend sein muss und beunruhigt wird.

Neben den Speichermöglichkeiten bietet die 3D-Sonographie gerade auf dem Gebiet der pränatalen Diagnostik eine Vielzahl von Darstellungsmöglichkeiten durch unterschiedliche Darstellungsmodi:

*Pressegespräch der DEGUM: „3D/4D-Ultraschall bei Schwangeren bietet beeindruckende Bilder:
Hochwertigste Frühdiagnostik oder ‚Babyfernsehen‘?“
Freitag, 29. Februar 2008, 11.00 bis 12.00 Uhr
Kommunikationszentrum am Krankenhaus Nordwest, Konferenzraum, Frankfurt*

Bei der multiplanaren (= triplanaren) Darstellung werden direkt nach der Volumenaufnahme alle drei senkrecht aufeinander stehenden Schnittebenen auf dem Monitor abgebildet. Veränderungen dieser Ebenen durch Translations- und Rotationsbewegungen gestatten eine tomographische Analyse des gespeicherten Volumens. Mit der neuesten technischen Entwicklung im Bereich der 3D-Technologie, dem sogenannte „Tomographic ultrasound imaging“ (TUI), lässt sich ein definiertes Volumen in dünnen Schichten als dynamische Folge („multi-slicing“) auf dem Monitor darstellen, wie dies von anderen Schnittbildverfahren wie CT oder MRI bereits bekannt ist. Die Richtung der Analyse wie auch der Abstand der jeweiligen Schichten zueinander können dabei frei gewählt werden.

Mit dem Volumenrendering werden Objekte entweder im Oberflächenmodus oder im Durchsichtsmodus dreidimensional rekonstruiert.

Im Oberflächenmodus werden nur die Erstechos dargestellt. Dies ermöglicht eine photorealistische Darstellung von Oberflächen.

Im Transparenzmodus hingegen lässt sich ein Volumen wie ein gläsernes Modell darstellen.

Echodichte Strukturen, wie das fetale Skelett, werden damit deutlich sichtbar gemacht.

Das sogenannte „Glass body-Rendering“ stellt eine interessante Variante des Transparenzmodus dar. Hierbei werden die Grauwerte der Transparenzdarstellung mit dem Farb- oder Power-Doppler kombiniert, wodurch die räumliche Darstellung des Blutflusses innerhalb des fetalen Körpers gelingt. Alle diese Darstellungsmodi, die für die 3D-Sonographie zur Verfügung stehen, können auch bei der 4D-Sonographie (= Real time 3D) eingesetzt werden.

4D-Sonographie (= Real time-3D): Mit der 4D-Sonographie können heute bis zu 35 Volumina pro Sekunde aufgenommen und gespeichert werden. Dies bedeutet nicht nur, dass man bewegte Oberflächen- oder Transparenzbilder auf dem Monitor sehen kann, sondern auch, dass ein „4D-Cine loop“ zur Verfügung steht, aus dem man gezielt dasjenige Volumen auswählen kann, das für die Diagnose von Relevanz ist. Mit Hilfe dieser Technik lassen sich auch ganz gezielt bestimmte Fetalbewegungen in Form einer Serienaufnahme darstellen.

Neuere 4D-Techniken stellen STIC („Spatio temporal image correlation“) und VCI („Volume contrast imaging“) dar:

Mit der STIC-Technologie gelingt es, das schlagende fetale Herz dreidimensional ohne eine externe Triggerung darzustellen. Durch die Kombination mit dem Farb- oder Powerdoppler lässt sich sowohl der Blutfluss im fetalen Herzen als auch in den großen Gefäßen im räumlichen Verlauf beobachten. Gleichzeitig können das Herz und die Gefäße in alle Richtungen rotiert werden, so dass eine Beobachtung aus unterschiedlichen Blickwinkeln möglich ist.

VCI-Technik: Bei dieser Technik handelt es sich um eine spezielle 4D-Technik (so genannte „Dicke Scheibentechnik“), bei der schmale Volumina in rascher Folge kontrastreich abgebildet werden.

*Pressegespräch der DEGUM: „3D/4D-Ultraschall bei Schwangeren bietet beeindruckende Bilder:
Hochwertigste Frühdiagnostik oder ‚Babyfernsehen‘?“
Freitag, 29. Februar 2008, 11.00 bis 12.00 Uhr
Kommunikationszentrum am Krankenhaus Nordwest, Konferenzraum, Frankfurt*

Vorteil dieser einfachen Technik ist, dass der Schallkopf wie ein 2D-Schallkopf geführt wird und man gleichzeitig ein räumliches Bild erhält.

Mit der VCI-A-Technik wird ein schmales Volumen von der herkömmlichen 2D-Bildebene aufgenommen. Allerdings wird durch die schmale räumliche Darstellung ein besserer Gewebekontrast erzielt.

Mit der VCI-C-Technik wird ein schmales Volumen senkrecht zur 2D-Bildebene aufgenommen. Die gewünschte Höhe der Volumenaufnahme wird dabei im zwei-dimensionalen Bild mittels einer grünen Markierungslinie markiert. Die VCI-C Technik liefert Ebenen, die mit der konventionellen 2D-Technik nicht zu erzielen sind.

Klinische Wertigkeit:

Durch die unterschiedlichen Abbildungsmodi eröffnen sich für den untersuchenden Arzt völlig neue Aspekte der Feindiagnostik im Bereich der Pränatalmedizin, der gynäkologischen Diagnostik im kleinen Becken und auf dem Gebiet der Brustdiagnostik.

Pränatale Diagnostik:

Für die Eltern bedeutet die Darstellung der fetalen Oberfläche, insbesondere des fetalen Gesichts, ein absolut positives Bilderlebnis, da sie damit ihr Kind wie auf einer Fotografie sehen können. Dies wird noch verstärkt durch die 4D-Sonographie, mit der nicht nur die fetale Oberfläche, sondern auch die fetalen Bewegungen wie in einem Film zu erkennen sind.

In der Fehlbildungsdiagnostik hat sich die 3D-/4D-Technologie zu einem wertvollen additiven Verfahren zur konventionellen 2D-Sonographie entwickelt, mit dem der in der sonographischen Diagnostik Erfahrene verdächtige Befunde gezielter nachweisen und demonstrieren oder aber auch konkret ausschließen kann.

Komplexe Organsysteme, wie zum Beispiel das fetale Gehirn, können tomographisch exakt untersucht werden. Oberflächendefekte im Gesichtsbereich (LKG-Spalte) oder im Bereich anderer Körperregionen (zum Beispiel Spina bifida) lassen sich exakt nachweisen. Weiterhin sind mit der röntgenähnlichen Darstellung des fetalen Skeletts im Transparenzmodus Skelettveränderungen beziehungsweise Störungen der Verknöcherung deutlich zu erkennen.

Durch den Nachweis diskreter Veränderungen am Fetus eröffnen sich völlig neue Aspekte in der Diagnostik von Chromosomenstörungen oder von Syndromen, bei denen teilweise nur diskrete Veränderungen nachweisbar sind.

Gerade wenn es um den Ausschluss einer fetalen Fehlbildung, wie zum Beispiel einer Gesichtsfehlbildung, geht, zeigt sich die 4D-Oberflächendarstellung als ideale Methode zur

*Pressegespräch der DEGUM: „3D/4D-Ultraschall bei Schwangeren bietet beeindruckende Bilder:
Hochwertigste Frühdiagnostik oder ‚Babyfernsehen‘?“
Freitag, 29. Februar 2008, 11.00 bis 12.00 Uhr
Kommunikationszentrum am Krankenhaus Nordwest, Konferenzraum, Frankfurt*

Beruhigung der werdenden Eltern, da diese damit nicht nur die Bewegungen des Fetus, sondern auch den Normalbefund auf dem Monitor selbst erkennen können.

Gynäkologische Diagnostik:

In der gynäkologischen Diagnostik ergibt sich mit der 3D-Sonographie nicht nur eine übersichtlichere, sondern auch eine präzisere Organuntersuchung im kleinen Becken als dies mit der 2D-Sonographie bislang möglich war. Von Organinnenflächen/-strukturen (Cavum uteri, zystische Ovarialtumoren) wie auch von Organschnittflächen (zum Beispiel solide Tumoren) können photorealistische Bilder gewonnen werden. Wandproliferationen können gezielt entdeckt oder ausgeschlossen werden. Dies ist für die präoperative Entscheidung, ob die Therapie in Form einer Laparoskopie oder einer Laparotomie erfolgen soll, von besonderer Bedeutung. Mit Hilfe des sogenannten „Glass body Rendering“ wird das Neovaskularisationsmuster bei gynäkologischen Tumoren dreidimensional erfasst. Die irregulären Gefäße können hierbei rasch erkannt werden.

Brustdiagnostik:

Mit der dreidimensionalen Darstellung von Brustauffälligkeiten ergeben sich weitere interessante diagnostische Aspekte. Während man im herkömmlichen zweidimensionalen Bild üblicherweise nur die sagittale und transversale Schnittebene zur Verfügung hat, bietet sich bei der dreidimensionalen Sonographie zusätzlich die frontale (= coronare) Schnittebene an. Insbesondere diese Schnittebene gestattet beim Brustkrebs die Darstellung des sogenannte Retraktionsmusters, während gutartige Strukturen ein Kompressionsmuster aufweisen.

Einen weiteren interessanten Aspekt bietet die 3D-Sonographie bei der ultraschall-gesteuerten Biopsie von Brusttumoren. Während man mit der 2D-Sonographie die Nadellage nur in zwei Ebenen darstellen kann, lässt sich die Nadel mit der 3D-Sonographie in allen drei Ebenen exakt kontrollieren und gegebenenfalls nochmals korrigieren, bevor der Tumor selbst punktiert wird. Somit wird gewährleistet, dass der Tumor stets zentral erfasst wird. Unter Verwendung eines sogenannten Freihand-Mammotomes lassen sich gutartige Tumore mit einer Vakuumnadel unter 3D-Sicht komplett entfernen, ohne dass eine offene Biopsie notwendig ist.

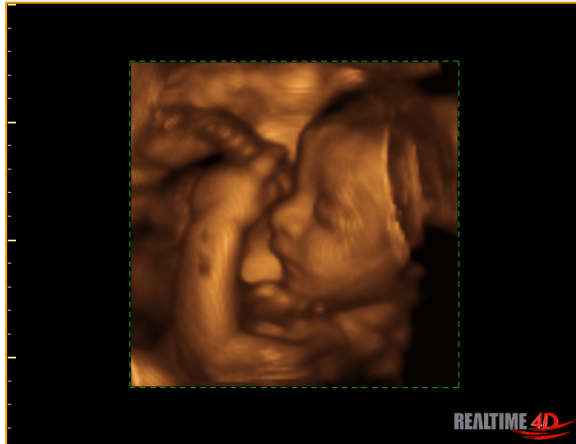Insgesamt steht mit der 3D/4D-Ultraschalltechnik ein breites diagnostisches Spektrum zur Verfügung, wodurch sich diese Technik zu einem wertvollen additiven Verfahren zur konventionellen 2D-Sonographie entwickelt hat.

(Es gilt das gesprochene Wort!)
Frankfurt, Februar 2008

2 D versus 3 D und 4 D-Sonographie in der Schwangerschaft

Dr. med. Christoph Welter

Leitender Oberarzt Frauenklinik, Krankenhaus Nordwest, Frankfurt am Main



Eine vergleichende Studie hinsichtlich Einstellung zu Schwangerschaft, materno-fötale Bindung und aktuelle Beanspruchung von:

C. Welter, Krankenhaus Nordwest, Frankfurt am Main, Abteilung Gynäkologie und Geburtshilfe
S. Ott, Abteilung Klinische Psychologie des Psychologischen Instituts der Johannes Gutenberg Universität Main

E. Merz, Krankenhaus Nordwest, Frankfurt am Main, Abteilung Gynäkologie und Geburtshilfe
S. Bleichhardt, Abteilung Klinische Psychologie des Psychologischen Instituts der Johannes Gutenberg Universität Main

Psychologische Auswirkungen des 2 D und 3 D Ultraschalls auf die Schwangere:

- Zusammenfassung der Literatur

- Fast alle Studien fanden positive Auswirkungen auf die Schwangere
- Ängste werden (zumindest kurzfristig) vermindert
- Wahrnehmung des Föten wird verbessert und die Bindung verstärkt
- Eine wichtige Rolle spielen dabei genügend Erklärungen während der Untersuchung

- Studiendesign

- Prospektiv randomisiert
- nach den GCP Richtlinien der EU
- 50 Schwangere, davon erhielten
- 22 eine 2 D Sonographie,
- 28 eine zusätzliche 3 D Sonographie
- gleiches Gerät Voluson 730
- gleicher Untersucher
- 3 D Sonographie auf 5 Minuten begrenzt
- standardisierter Fragebogen
- Befragung direkt vor, direkt nach und 2 Wochen nach der Untersuchung

Direkt vor der Ultraschalluntersuchung:

- Biographische Daten
- Aktuelle Beanspruchung
- Daten zur aktuellen oder evtl. früheren Schwangerschaften
- Materno-fötale Bindung
- Einstellung zur Schwangerschaft

Direkt nach der 2 D oder 3 D Ultraschalluntersuchung

- Aktuelle Beanspruchung
- Verschiedenes
- Medizinisch-technische Daten

Zwei Wochen nach der 2 D oder 3 D Ultraschalluntersuchung:

- Maternal-fötale Bindung
- Einstellung zur Schwangerschaft
- Verschiedenes

Ergebnisse:

Tabelle 4

Aktuelle Beanspruchung, Einstellung zur Schwangerschaft und maternal-fötale Bindung zum Meßzeitpunkt 1 – Ergebnisse von t-Tests mit unabhängigen Stichproben

Erfaßte Variable	Verfahren	Ultra-schall	N	Mittelwert	SD
Aktuelle Beanspruchung	Kurzfragebogen zur Aktuellen Beanspruchung	2D	22	3,49	0,89
		3D	28	3,23	0,90
Einstellung zur Schwangerschaft	Skala „Offene Ablehnung der Schwangerschaft“	2D	22	1,81	0,41
		3D	27	1,95	0,44
	Adjektivliste	2D	22	4,92	0,99
		3D	27	5,06	0,83
Maternal-fötale Bindung	Eigene Bindungsskala	2D	22	5,56	0,89
		3D	27	5,63	0,71
	Adjektivliste	2D	22	6,13	0,79
		3D	27	6,12	0,68

Erfaßte Variable	Verfahren	Ultra-schall	T-Wert	df	Signifikanz d. Differenz (2-seitig)
Aktuelle Beanspruchung	Kurzfragebogen zur Aktuellen Beanspruchung	2D	1,02	48	0,311
		3D			
Einstellung zur Schwangerschaft	Skala „Offene Ablehnung der Schwangerschaft“	2D	-1,15	47	0,257
		3D			
	Adjektivliste	2D	-0,51	47	0,616
		3D			
Maternal-fötale Bindung	Eigene Bindungsskala	2D	-0,34	47	0,733
		3D			
	Adjektivliste	2D	0,03	47	0,980
		3D			

Anmerkung. N = Anzahl der Versuchspersonen, SD = Standardabweichung, df = degrees of freedom (Freiheitsgrade). Diese Abkürzungen werden auch in den folgenden Tabellen verwendet.

Die 2 D Gruppe unterscheidet sich direkt vor der Ultraschalluntersuchung nicht von der 3 D Gruppe hinsichtlich der Ausprägung der Maternal-fötalen Bindung, ihrer Einstellung zur Schwangerschaft und der aktuellen Beanspruchung

Die maternal-fötale Bindung des Gesamtkollektives ist 2 Wochen nach der Ultraschalluntersuchung signifikant höher als direkt vor der Untersuchung

Maternal-fötale Bindung zu t1 und t3: Ergebnis des t-Tests mit gepaarten Stichproben

Verfahren	Meßzeitpunkt	N	Mittelwert	SD	T-Wert	df	Signifikanz d. Differenz (2-seitig)	d'
Adjektivliste	t1	43	5,57	0,79	-3,58	42	0,001	0,78
	t3	43	5,96	0,67				
Eigene Bindungsskala	t1	43	6,12	0,75	-3,29	42	0,002	0,70
	t3	43	6,37	0,60				

Anmerkung. d' = Effektgröße des t-Tests mit gepaarten Stichproben (Cohen, 1977). Diese Abkürzung wird in den nachfolgenden Tabellen beibehalten.

Die maternal-fötale Bindung ist entgegen der Erwartung in der 3 D Gruppe zwei Wochen nach der Ultraschalluntersuchung nicht höher als in der 2 D Gruppe

Tabelle 6

Ergebnisse der Varianzanalysen mit Meßwiederholung (Zwischensubjektfaktor = Art des Ultraschalls, Innersubjektfaktor = maternal-fötale Bindung zu t1 und t3)

Verfahren	Ultraschall	Meßzeitpunkt	N	Mittelwert	SD	F-Wert	df	Signifikanz der Interaktion
Adjektivliste	2D	t1	21	5,51	0,88	3,84	1	0,057
		t3	21	6,11	0,66			
	3D	t1	22	5,63	0,71			
		t3	22	5,81	0,67			
Eigene Bindungsskala	2D	t1	21	6,11	0,81	0,76	1	0,388
		t3	21	6,44	0,52			
	3D	t1	22	6,12	0,72			
		t3	22	6,31	0,68			

Die aktuelle Beanspruchung ist in der Gesamtgruppe direkt nach der Ultraschalluntersuchung hoch signifikant niedriger als vor der Untersuchung

Tabelle 10

Aktuelle Beanspruchung zu t1 und t2 – Ergebnis des t-Tests mit gepaarten Stichproben

	Meßzeitpunkt	N	Mittelwert	SD	T-Wert	df	Signifikanz d. Differenz (2-seitig)	d`
Aktuelle Beanspruchung	t1	50	3,35	0,89	9,68	49	<0,001	1,96
	t2	50	1,98	0,76				

Jedoch gibt es hinsichtlich der aktuellen Beanspruchung keine Unterschiede zwischen der 2 D und 3 D Gruppe

Tabelle 11

Ergebnisse der Varianzanalysen mit Meßwiederholung (Zwischensubjektfaktor = Art des Ultraschalls, Innersubjektfaktor = aktuelle Beanspruchung zu t1 und t2)

Ultraschall	Meßzeitpunkt	N	Mittelwert	SD	F-Wert	df	Signifikanz der Interaktion
2D	T1	22	3,49	0,89	5,16	1	0,476
	T2	22	2,01	0,86			
3D	T1	28	3,23	0,90			
	T2	28	1,96	0,70			

Je erwünschter die Schwangerschaft ist, desto positiver ist auch die Einstellung zu ihr

Tabelle 13

Pearson-Korrelation zwischen Erwünschtheit der Schwangerschaft und Einstellung zur Schwangerschaft zu t1

Verfahren	N	Korrelation mit Erwünschtheit der Schwangerschaft	Signifikanz der Korrelation (2-seitig) auf dem Niveau von
Adjektivliste	50	0,572	0,01
Skala „Offene Ablehnung der Schwangerschaft“	50	-0,291	0,05

*Pressegespräch der DEGUM: „3D/4D-Ultraschall bei Schwangeren bietet beeindruckende Bilder:
Hochwertigste Frühdiagnostik oder ‚Babyfernsehen‘?“
Freitag, 29. Februar 2008, 11.00 bis 12.00 Uhr
Kommunikationszentrum am Krankenhaus Nordwest, Konferenzraum, Frankfurt*

Curriculum vitae

Prof. Dr. med. Eberhard Merz
Präsident der DEGUM, Direktor der Frauenklinik
Krankenhaus Nordwest, Frankfurt am Main



Beruflicher Werdegang:

- | | |
|-----------------|---|
| 1985 | Anerkennung als Frauenarzt |
| 1988 | Habilitation |
| 1988–30.6.2000 | Oberarzt und Leiter des Zentrums für Ultraschall und Pränatale Therapie, Universitäts-Frauenklinik Mainz |
| Seit 1989 | DEGUM-Stufe III (Deutsche Gesellschaft für Ultraschall in der Medizin) |
| Seit 1995 | Professor für Gynäkologie und Geburtshilfe |
| Seit 1995 | Leiter der Sektion Gynäkologie und Geburtshilfe der Deutschen Gesellschaft für Ultraschall in der Medizin (DEGUM) |
| 5.–6.9.1997 | Präsident des “1 st World Congress on 3D Ultrasound in Obstetrics and Gynecology”, Mainz, Germany |
| Seit 1998 | Mitherausgeber der Zeitschrift Ultraschall in der Medizin, Thieme Verlag Stuttgart |
| 1999–2003 | ISUOG-Board Member und Chairman der “ISUOG 3D Focus Group” |
| Seit 1.7.2000 | Direktor der Frauenklinik, Krankenhaus Nordwest, Frankfurt/Main (Lehrkrankenhaus der Universität Frankfurt) |
| Seit 2001 | Board Member der “World Association of Perinatal Medicine” und der Gesellschaft “The Fetus as a Patient” |
| Seit 1.3.2002 | Vorsitzender der „Fetal Medicine Foundation (FMF) Deutschland“ |
| Seit 20.10.2006 | Präsident der Deutschen Gesellschaft für Ultraschall in der Medizin (DEGUM) |
| 1988–2007 | Publikation von 5 Ultraschall-Lehrbüchern (Gynäkologie und Geburtshilfe), über 150 Publikationen and mehr als 220 Vorträge, Organisation von 19 nationalen and internationalen Kongressen |

*Pressegespräch der DEGUM: „3D/4D-Ultraschall bei Schwangeren bietet beeindruckende Bilder:
Hochwertigste Frühdiagnostik oder ‚Babyfernsehen‘?“
Freitag, 29. Februar 2008, 11.00 bis 12.00 Uhr
Kommunikationszentrum am Krankenhaus Nordwest, Konferenzraum, Frankfurt*

Curriculum vitae

Dr. med. Christoph Welter
Leitender Oberarzt Frauenklinik, Krankenhaus Nordwest, Frankfurt am Main

* 1965




Beruflicher Werdegang:

- 1.7.1995 – 31.12.1996 Arzt im Praktikum Frauenklinik am Krankenhaus Nordwest,
Frankfurt am Mainz
- 1.1.1997 – 31.12.2000 Assistenzarzt Frauenklinik am Krankenhaus Nordwest,
Frankfurt am Mainz
- 2.1.2001 – 30.4.2005 Oberarzt Frauenklinik am Krankenhaus Nordwest,
Frankfurt am Mainz
- 13.02.2002 Facharzt für Gynäkologie und Geburtshilfe, Mainz
- Seit 1.5.2005 Leitender Oberarzt Frauenklinik am Krankenhaus Nordwest,
Frankfurt am Mainz

Klinische Forschungserfahrungen:

- Betreuung zahlreicher Doktorarbeiten, Studien und Diplomarbeiten
- Vorträge und Reviews:
 - Seit 1997 über 100 Vorträge im In- und Ausland
 - Reviewer Ultraschall in der Medizin
- Mitgliedschaften:
 - Deutsche Gesellschaft für Gynäkologie und Geburtshilfe (DGGG)
 - Berufsverband der Frauenärzte
 - FMF-Deutschland
 - Arbeitsgemeinschaft für gynäkologische Endoskopie (AGE)
 - AG FIDE der DGGG Frauengesundheit in der Entwicklungszusammenarbeit



Bestellformular Fotos

**Pressegespräch der
Deutschen Gesellschaft für Ultraschall in der Medizin (DEGUM)**

**„3D/4D-Ultraschall bei Schwangeren bietet beeindruckende Bilder:
Hochwertigste Frühdiagnostik oder ‚Babyfernsehen‘?“**

Termin: Freitag, 29. Februar 2008, 11.00 bis 12.00 Uhr

Ort: Kommunikationszentrum am Krankenhaus Nordwest, Konferenzraum
Steinbacher Hohl 2–26, 60488 Frankfurt

Bitte schicken Sie mir folgendes Foto per E-Mail:

- Professor Dr. med. Eberhard Merz
- Dr. med. Christoph Welter

Vorname:	Name:
Redaktion:	Ressort:
Anschrift:	PLZ/Ort:
Telefon:	Fax:
E-Mail:	Unterschrift:

Kontakt für Journalisten:

Deutsche Gesellschaft für Ultraschall in der Medizin
Anne-Katrin Döbler/Anna Julia Voormann
Pressestelle
Postfach 30 11 20
70451 Stuttgart
Tel.: 0711 8931–552
Fax: 0711 8931–167
E-Mail: voormann@medizinkommunikation.org

Bitte an 0711 8931–167 zurückfaxen.