

Qualitätsanforderungen an gynäkologische Ultraschall-Untersuchungen der DEGUM-Stufe I: Empfehlungen der DEGUM, ÖGUM und SGUM

Basic Gynecologic Ultrasound Examination (Level I): DEGUM, ÖGUM, and SGUM Recommendations

Autoren

Dieter Grab¹, Eberhard Merz², Karl-Heinz Eichhorn³, Boris Tutschek⁴, Karl Oliver Kagan⁵, Kai-Sven Heling⁶, Renaldo Faber⁷, Philipp Klaritsch⁸, Andreas Rempfen⁹, Christiane Kähler¹⁰, Wolfgang Henrich¹¹, Gwendolin Manegold-Brauer¹², Samir Helmy¹³, Markus Hoopmann¹⁴

Institute

- 1 Obstetrics and Gynecology, University of Ulm, Germany
- 2 Frankfurt, Center for Ultrasound and Prenatal Medicine, Frankfurt/Main, Germany
- 3 Gynecology and Obstetrics, Practice of prenatal medicine, Weimar, Germany
- 4 Prof. Tutschek, Prenatal Zurich, Zürich, Switzerland
- 5 Department of Obstetrics and Gynaecology, University of Tuebingen, Germany
- 6 Berlin, Prenatal Diagnosis and Human Genetics, Berlin, Germany
- 7 Leipzig, Center of Prenatal Medicine, Leipzig, Germany
- 8 Department of Obstetrics and Gynecology, Medical University Graz, Austria
- 9 Department of Gynecology and Obstetrics, Diakonieklinik, Schwäbisch Hall, Germany
- 10 Obst Gyn, Practice of prenatal medicine Erfurt, Germany
- 11 Obstetrics, Charité University Hospital Berlin – Virchow Hospital Campus, Berlin, Germany
- 12 Department of prenatal medicine and gynecologic ultrasound, University Hospital Basel, Switzerland
- 13 Department of Obstetrics and Gynecology, Medical University of Vienna, Austria
- 14 Department of Obstetrics and Gynaecology, University of Tübingen, Tübingen, Germany

Key words

gynecology, education, training, quality Assurance, basic ultrasound

eingereicht 22.09.2021

akzeptiert 28.04.2022

published online 2022

Bibliografie

Ultraschall in Med

DOI 10.1055/a-1851-5157

ISSN 0172-4614

© 2022. Thieme. All rights reserved.

Georg Thieme Verlag KG, Rüdigerstraße 14, 70469 Stuttgart, Germany

Korrespondenzadresse

Prof. Dieter Grab

Klinik für Frauenheilkunde und Geburtshilfe, Universitätsklinikum Ulm, Prittwitzstr. 43, 89075 Ulm, Germany

Tel.: +49/73 15/005 87 70

dieter.grab@uniklinik-ulm.de

ZUSAMMENFASSUNG

Die sonografische Basisuntersuchung in der Gynäkologie umfasst Diagnostik und Differenzialdiagnostik in der täglichen Praxis: Gesundheitsvorsorge, Abgrenzung der Normalbefunde von pathologischen Befunden wie kongenitale Fehlbildungen, benigne und maligne Tumoren, Adnextorsionen, entzündliche Erkrankungen des inneren Genitals, Endometriose, gestörte Frühgraviditäten und Tubargraviditäten sowie Fragestellungen zu Kontrazeption und Fertilität. Die Standardisierung der Untersuchungstechnik sowie die genaue Definition der Leistungsinhalte für die Basisdiagnostik und für die weiterführende Diagnostik (DEGUM-Stufe II) analog des schon seit Jahren in der pränatalen Diagnostik bewährten Mehrstufenkonzepts der DEGUM sind inzwischen auch in die gynäkologische Sonografie implementiert worden. Als Grundlage für eine strukturierte Aus- und Weiterbildung im Rahmen dieses Stufenkonzepts haben DEGUM, ÖGUM und SGUM die Qualitätsanforderungen und die Leistungsinhalte für gynäkologische sonografische Basisuntersuchungen (DEGUM-Stufe I) entsprechend dem gegenwärtigen Kenntnisstand sowie anhand nationaler und internationaler Standards und Empfehlungen aktualisiert.

ABSTRACT

Ultrasound has become an essential diagnostic tool in gynecology, and every practicing gynecologist must be able to differentiate normal from pathologic findings, such as benign or malignant pelvic masses, adnexal torsion, pelvic inflammation disease, endometriosis, ectopic pregnancies, and congenital uterine malformations at least on a basic level. A standardized approach to the correct settings of the ultrasound system, the indications for gynecologic ultrasound investiga-

tions, and the sonographic appearance of normal anatomy and common pathologic findings in the standard planes are important prerequisites for safe and confident clinical management of gynecologic patients. Based on current publications and different national and international guidelines, updated DEGUM, ÖGUM, and SGUM recommendations for the performance of basic gynecologic ultrasound examinations were established.

Einführung

Analog des schon seit vielen Jahren etablierten Mehrstufenkonzepts der DEGUM in der pränatalen Diagnostik [1, 2] wurden auch in der gynäkologischen Ultraschalldiagnostik Qualitätsanforderungen definiert [3, 4]. Die Standardisierung der Untersuchungstechnik sowie die genaue Definition der Leistungsinhalte für die Basisdiagnostik und die erweiterte Diagnostik durch einen spezialisierten Untersucher dienen der Sicherstellung einer hochwertigen und bedarfsgerechten Patientenversorgung und sind die Voraussetzung für eine Qualitätsverbesserung und -kontrolle sowie für eine standardisierte Ausbildung [5–8]. In den letzten Jahren wurden in der gynäkologischen Ultraschalldiagnostik wesentliche Fortschritte in der Weiterentwicklung und der Standardisierung von Untersuchungstechniken und Beurteilungskriterien erreicht [9–15].

Als Grundlage für eine strukturierte Aus- und Weiterbildung im Rahmen des Stufenkonzepts der DEGUM werden die Qualitätsanforderungen für gynäkologische Ultraschalluntersuchungen für die DEGUM-Stufe I entsprechend dem gegenwärtigen Kenntnisstand sowie anhand nationaler und internationaler Standards und Empfehlungen aktualisiert.

Sonografische Basisuntersuchung

Die sonografische Basisuntersuchung in der Gynäkologie umfasst Diagnostik und Differenzialdiagnostik in der täglichen Praxis: Gesundheitsvorsorge, Abgrenzung von Normalbefunden von pathologischen Befunden (siehe ► **Tab. 1**) sowie Fragestellungen zu Kontrazeption und Fertilität. Bezüglich der sonografischen Verfahren zur Beurteilung des Beckenbodens und zur Abklärung der weiblichen Harninkontinenz (Introitus- und Perinealsonografie) wird auf die AWMF-Leitlinie 015/091 „Harninkontinenz der Frau“ verwiesen [16].

Gerätstandards

Bei der Abklärung von gynäkologischen Befunden hat die transvaginale Ultraschalluntersuchung den höchsten Stellenwert unter den bildgebenden Verfahren. Die dazu verwendeten Schallköpfe (mechanische oder elektronische Sektorschallköpfe) sollen hochfrequent sein (mindestens 5 MHz) und einen Sektorwinkel von mindestens 100° aufweisen. Für die transabdominale Diagnostik sind elektronische Curved-array- oder Sektorschallköpfe oder

mechanische Sektorsonden mit einer Frequenz zwischen 3,5 und 7,5 MHz zu verwenden. Für die Differenzialdiagnostik, insbesondere für die Abgrenzung benigner von malignen Befunden, hat sich die farbkodierte Dopplersonografie inzwischen als Standardmethode etabliert und kann bereits in der Basisdiagnostik hilfreich sein [15, 17]. Dabei müssen die Pulswiederholungsfrequenz und die Nulllinie zur Darstellung der Dopplerfrequenzverschiebung einstellbar sein.

Untersuchungstechnik

Die transvaginalen Untersuchungen werden mit leerer oder gering gefüllter Harnblase, entweder auf der Untersuchungsfläche in Rückenlage oder auf dem gynäkologischen Stuhl in Steinschnittlage, durchgeführt. Die Sonden sind mit einem Gel-gefüllten Überzug (Kondom ohne Reservoir) zu beziehen und entsprechend den Herstellerangaben nach jeder Untersuchung zu reinigen und zu desinfizieren. Nach der Verwendung der Sonde wird die Schutzhülle wieder entfernt und entsorgt sowie der Schallkopf vom Gel befreit. Da es bei der Handhabung mit Sonde, Ultraschallgel und Schutzhülle zu Schmierinfektionen und Kreuzkontaminationen mit unterschiedlichen Krankheitserregern kommen kann, muss die Sonde nach Entfernung der Schutzhülle

► **Tab. 1** Pathologische Befunde und Erkrankungen, die in der sonografischen Basisdiagnostik erkannt werden sollen.

Myome
Adenomyosis uteri
Endometrium-Polypen
Endometrium-Hyperplasie
Hämorrhagische Zyste
Dermoidzysten
Endometriose-Zysten
Zystadenome
Entzündliche Erkrankungen des kleinen Beckens
Malignom-suspekte Raumforderungen
Adnextorsion
Gestörte Frühschwangerschaften (missed Abortion, Blasenmole, Abortus incompletus)
Ektopie Schwangerschaften

gereinigt und einer Desinfektion mit bakterizider, fungizider und viruzider Wirkung unterzogen werden. Dies gilt umso mehr, falls es während der vaginalen Ultraschalluntersuchung zu einer Ruptur der Schutzhülle gekommen ist und die Sonde direkt in Kontakt mit Scheidensekret oder Blut gekommen ist [18, 19].

Bei transabdominalen Untersuchungen kann eine gefüllte Harnblase die Untersuchung erleichtern.

Bei jeder Untersuchung sollen die Untersuchungsbedingungen eingeschätzt werden (gut, ausreichend, eingeschränkt, z. B. wegen Adipositas, Darmüberlagerung etc.).

Zur Bildoptimierung müssen folgende Parameter individuell angepasst werden:

- Bildausschnitt
- Fokuszone
- Graustufenverstärkung
- Bildauflösung (Frame-Rate, Persistence, ggf. Tissue Harmonic Imaging)
- Pulsrepetitions-Frequenz (Geschwindigkeitsbereich)
- Farbdoppler-Verstärkung

Untersuchungsinhalte

Die sonografische Basisuntersuchung beinhaltet die Darstellung des inneren Genitals (dynamische Untersuchung, ggf. auch unter Zuhilfenahme der äußeren Hand zur Kontrolle der Mobilität der Organe im kleinen Becken). Unter Berücksichtigung von Anamnese, Zyklusphase, Alter und Medikation sollen Lage und Strukturveränderungen erkannt werden und die wichtigsten pathologischen Befunde und Erkrankungen von Uterus, Adnexen und im Douglas'schen Raum korrekt diagnostiziert, klassifiziert und dokumentiert sowie zuverlässig von funktionellen Befunden (Follikel, Corpus luteum) differenziert werden.

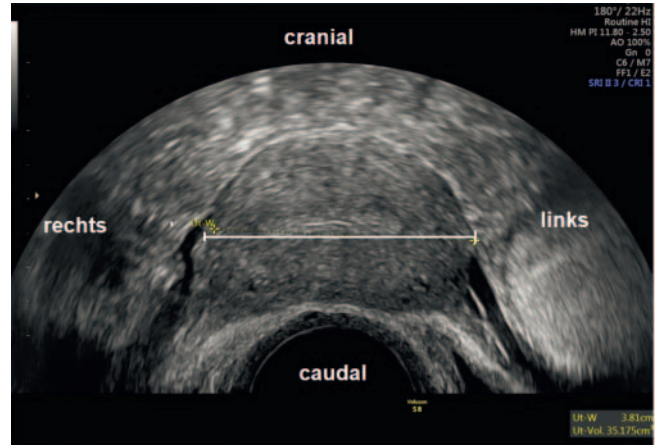
Zur Basisdiagnostik gehört außerdem die Lagekontrolle von Intra-Uterinpessaren.

Normalbefunde

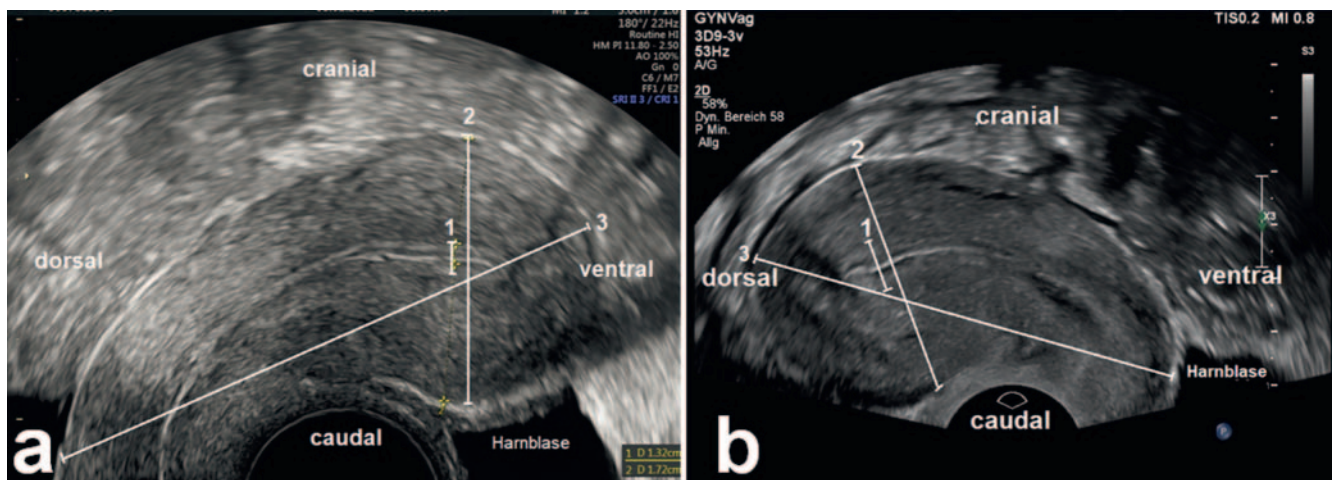
Grundlage der sonografischen gynäkologischen Basisdiagnostik sind die korrekte Darstellung der Größe, Struktur und Lage von Uterus und Adnexen sowie die Kenntnis der physiologischen Veränderungen von Endometrium und Ovarien im normalen Zyklusverlauf, in der Frühschwangerschaft und in der Menopause.

Uterus

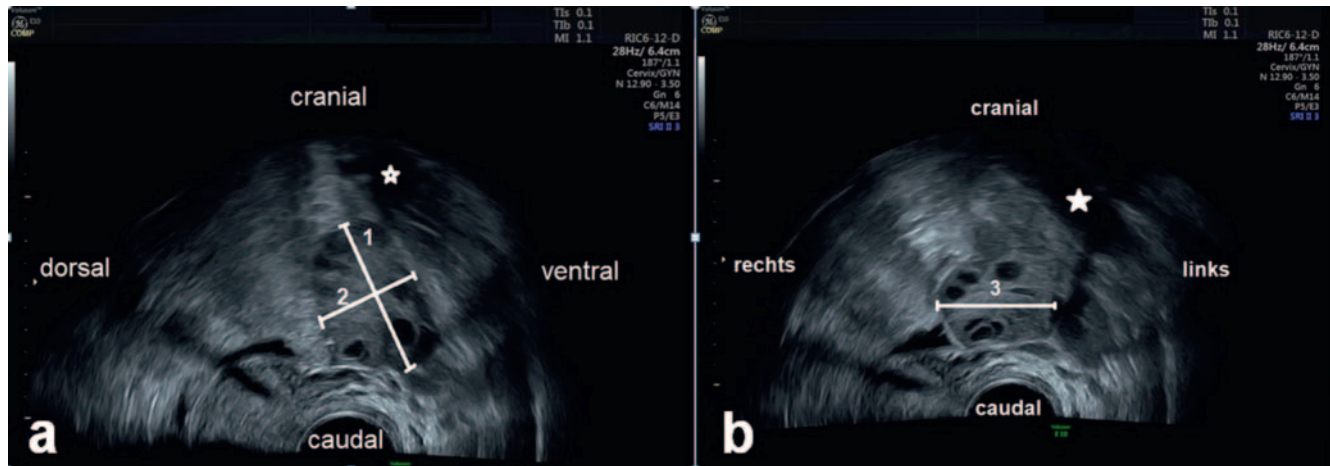
Die transvaginale Darstellung des Uterus erfolgt entweder vom vorderen (bei anteflektiertem Uterus) oder vom hinteren Scheidengewölbe aus (bei retroflektiertem Uterus). Dabei wird der gesamte Uterus in einer Reihe von Sagittalschnitten und Transversalschnitten betrachtet. Bildausschnitt und Sektorwinkel werden so gewählt, dass der Uterus bildfüllend im medianen Sagittalschnitt dargestellt wird (► **Abb. 1**). Für die Bildorientierung wird eine einheitliche Darstellung empfohlen, bei der im Sagittalschnitt die transvaginale Sonde am unteren Bildrand und die



► **Abb. 2** Transversal dargestellter Uterus im oberen Corpusdrittel mit Messung der Uterusbreite.



► **Abb. 1** Transvaginal dargestellter anteflektierter **a** und retroflektierter **b** Uterus im Sagittalschnitt. 1: Endometrium-Dicke, 2: ap-Durchmesser des Corpus uteri (= Uterushöhe), 3: Uteruslänge.



► **Abb. 3** Transvaginale Sonografie eines unauffälligen Ovars mit zahlreichen unreifen Follikeln. Das Organ ist im Längsschnitt **a** und im Querschnitt **b** dargestellt. 1: Ovarlänge, 2: Ovarhöhe, 3: Ovarbreite.

Harnblase rechts liegen [9]. Im Transversalschnitt befindet sich die linke Patientenseite am rechten Bildrand (► **Abb. 2**). Bei unübersichtlichen räumlichen Verhältnissen kann die Verwendung eines Piktogramms hilfreich sein.

Ist die transvaginale Darstellung des Uterus nicht bzw. nicht vollständig möglich, wird von transabdominal untersucht: Dabei ist abhängig von Uterusgröße und Position sowie von der anatomischen Situation (Bauchdecke) häufig, aber nicht obligat, eine gefüllte Harnblase erforderlich. Die Wahl des Bildausschnitts und des Sektorwinkels sowie die Bildorientierung erfolgen analog der transvaginalen Sonografie.

Biometrie (► **Abb. 1, 2**)

- obligat
 - ap-Durchmesser des Corpus uteri
 - Messung der doppelten Endometriumhöhe
- fakultativ
 - Uteruslänge (Zervix-/Corpuslänge)
 - Transversaldurchmesser des Corpus uteri

Adnexe

Ovarien

Zur Darstellung der Ovarien wird die Vaginalsonde von der sagittalen Schnittführung aus nach lateral rechts bzw. links geführt, bis die externen iliakalen Gefäße und die Ovarien sichtbar werden. Dann wird das Ovar im maximal darstellbaren Längsdurchmesser eingestellt (► **Abb. 3a**). Durch Drehen der Sonde um 90° kann das Ovar zusätzlich in Querschnitten dargestellt werden (► **Abb. 3b**). Zur räumlichen Orientierung sollte der Bildausschnitt so gewählt werden, dass Anschnitte der externen iliakalen Gefäße mit abgebildet sind. Ist das Ovar nicht darstellbar, wird der Situs auf der entsprechenden Seite so dokumentiert, dass die A./V. Iliaca externa mindestens über eine Länge von 3 cm dargestellt ist.

Biometrie (► **Abb. 3**):

- obligat:
 - Messung in 1 Ebene (Ovarlänge und Breite oder Höhe)
- fakultativ
 - Messung in 2 Ebenen (Länge, Breite und Höhe des Ovars)

Tuben

Tuben sind im B-Mode nicht zu differenzieren, außer sie werden von umgebender oder innerer Flüssigkeit kontrastiert. Die Tubendurchgängigkeit kann mittels transzervikaler Perturbation mit physiologischer Kochsalzlösung oder geeigneten Ultraschall-Kontrastmitteln überprüft werden. Dabei kann unter physiologischen Verhältnissen der Abfluss über die Tubenwinkel direkt im B-Bild eingesehen oder mittels Farbdoppler oder im Duplexverfahren dargestellt werden.

Douglas'scher Raum

Bei der Einstellung des Uterus im Sagittalschnitt (► **Abb. 1**) ist die Mitbeurteilung des dahinterliegenden Douglas'schen Raums obligat. In dieser Einstellung können Flüssigkeitsansammlungen oder Raumforderungen erkannt oder ausgeschlossen werden. Außerdem wird bei der dynamischen Untersuchung die Verschieblichkeit zwischen Zervix/Uterushinterwand und dem Rectum überprüft. Bei retroflektiertem Uterus kann die Untersuchung des Douglas erschwert sein.

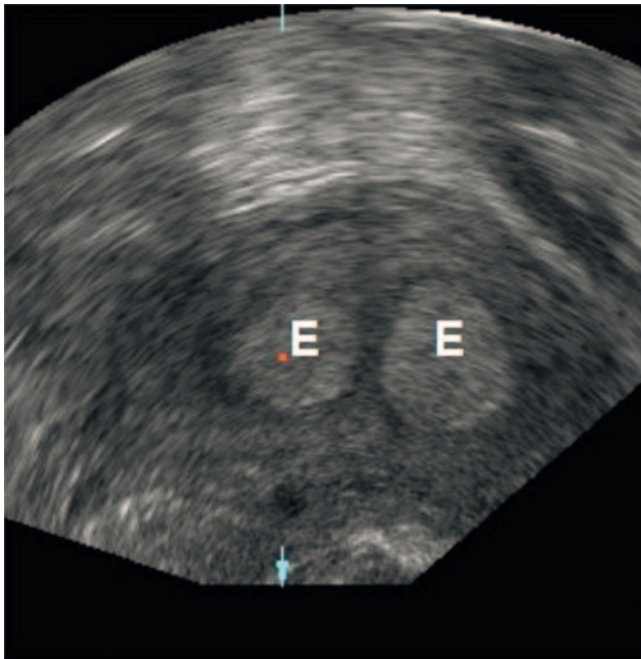
Pathologische Befunde

Folgende sonomorphologische Hinweiszzeichen auf pathologische Veränderungen oder Erkrankungen des inneren Genitals sollen erkannt werden:

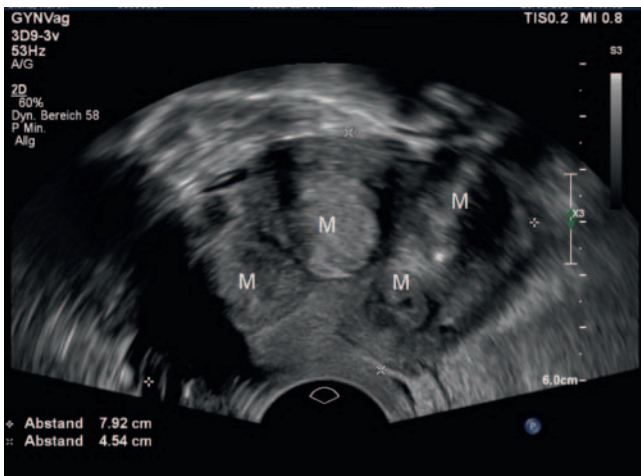
Uterus

Abweichungen von der typischen Form und Lage

Die typische Form des Uterus ist birnenförmig, das Endometrium liegt streng zentral. Abweichungen von Form und Lage können durch entzündliche oder maligne Prozesse im kleinen Becken verursacht werden oder sind auf benigne Prozesse wie Myome, Endometriose, Adenomyose, oder angeborene Uterusanomalien zurückzuführen. Für letztere gilt der hohe Transversalschnitt durch den Fundus als wegweisend. Wenn hier getrennte Endometrium-Reflexe dargestellt werden („Eulenaugen-Phänomen“, ► **Abb. 4**) besteht der Verdacht auf eine Doppelfehlbildung des Uterus.



► **Abb. 4** Uterus im Transversalschnitt (oberes Corpusdrittel) mit „Eulenaugen-Phänomen“. Die beiden getrennt liegenden Endometrium-Reflexe sind ein Hinweis auf einen longitudinalen Fusionsdefekt des Uterus mit medianer Septumbildung.

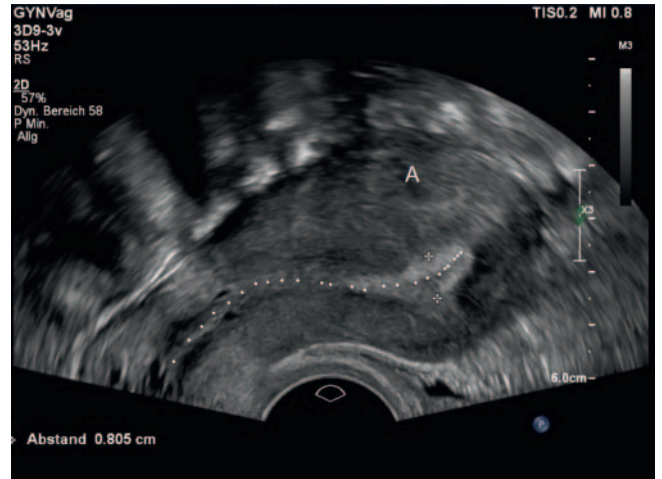


► **Abb. 5** Sagittale Darstellung eines anteflektierten Uterus myomatosis. Es finden sich mehrere intramurale Myome unterschiedlicher Echogenität, teils mit Verkalkungsherden. Das strichförmige Endometrium ist nur schwer abgrenzbar.

Eine weiterführende Sonografie zur Befundbestätigung und zur Klassifizierung der kongenitalen Uterusfehlbildung ist in diesem Fall obligat.

Disproportionen zwischen Zervix und Corpus uteri

Zu beachten ist die physiologische Veränderung der Proportionen zwischen Zervix und Corpus uteri im Lebenszyklus: Bei Kindern und häufig auch im Senium ist die Zervixlänge im Vergleich zur Länge des Corpus uteri größer als in der reproduktiven Phase.



► **Abb. 6** Sagittale Darstellung eines anteflektierten Uterus mit fokaler Adenomyose in der Hinterwand **A**. Asymmetrie der Wanddicke und Verformung des Cavum uteri in Form eines angedeuteten Fragezeichens (gepunktete Linie).

Ansonsten kann eine abnorm aufgetriebene Zervix auf das Vorliegen eines Zervixmyoms, eines Zervixpolypen oder eines Zervixkarzinoms hinweisen.

Veränderungen der Uteruswand

Die häufigsten Strukturauffälligkeiten im Myometrium werden durch Myome verursacht. Myome manifestieren sich in der Regel als umschriebene hypoechogene Raumforderungen, können im Vergleich zur Uteruswand aber auch hyperechogen oder isoechogen sein und weisen manchmal Verkalkungen oder zentrale Nekrosen auf.

Die Differenzialdiagnose zwischen Myomen (► **Abb. 5**) und der Adenomyosis uteri ist in der Regel schon in der Basisdiagnostik möglich: kennzeichnend für das Vorliegen einer Adenomyose sind die Asymmetrie der Uteruswanddicke sowie eine typische Formveränderung des Cavum uteri („Fragezeichenform“, ► **Abb. 6**). Liegt der Verdacht auf eine Adenomyose vor, sollte zur Diagnosesicherung eine weiterführende Sonografie durchgeführt werden [13]. Insbesondere bei entsprechender Symptomatik ist bei dieser Gelegenheit eine simultane Ovarial-Endometriose, eine Endometriose des Douglas-Peritoneums oder eine tiefe Endometriose mit Infiltration von Rektum, Harnblase oder Ureteren auszuschließen [20].

Uterine Sarkome erscheinen typischerweise als Raumforderungen mit inhomogener Echogenität, manchmal mit zystischen Einschlüssen. Kalzifikationen und fächerförmige dorsale Schallauslöschungen, wie sie bei Myomen beobachtet werden können, sind bei Sarkomen seltener. Sarkome sind nicht mit ausreichender Sicherheit von Myomen oder fokalen Adenomyose-Herden zu differenzieren [21].

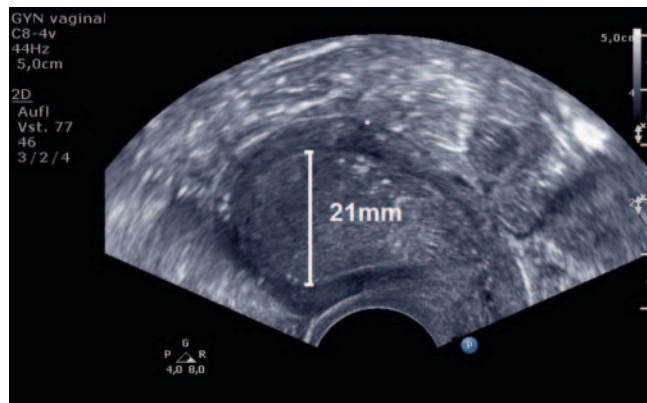
Generell werden Herdbefunde in der Uteruswand anhand internationaler Klassifikationen beschrieben und in 2 Ebenen (Länge, Höhe und Breite) dokumentiert und gemessen [12, 22].

Intrakavitäre Auffälligkeiten

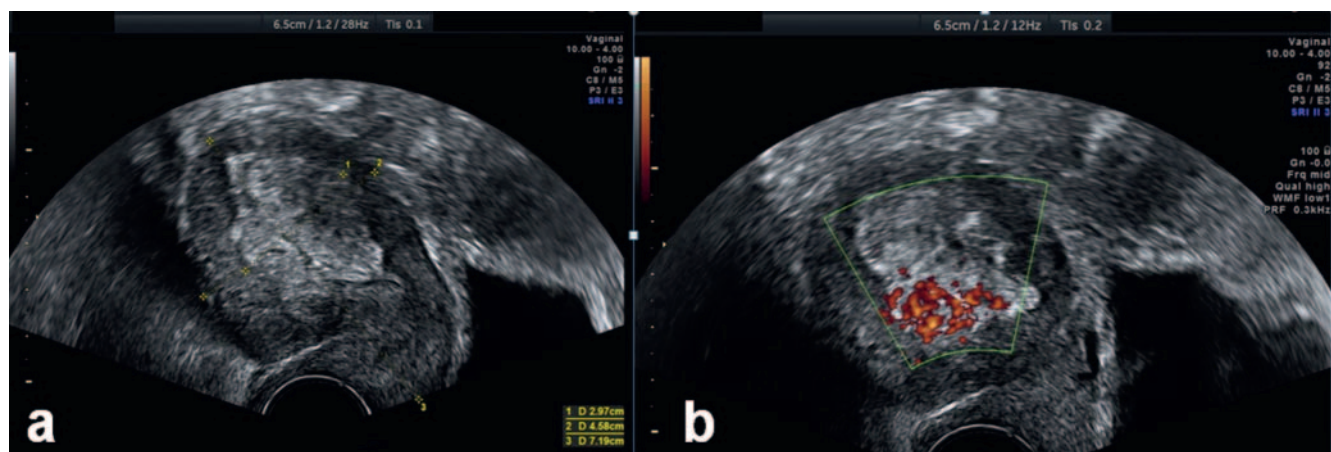
Pathologische Veränderungen des Endometriums oder fokale Raumforderungen sollen entsprechend international publizierter Standards dokumentiert und beschrieben werden [11]. Grundlage für die differenzialdiagnostische Bewertung intrakavitärer Auffälligkeiten (► **Tab. 2**) sind neben der Messung der Endometrium-Dicke

► **Tab. 2** Pathologische intrakavitäre Befunde: Differenzialdiagnosen.

Endometrium-Hyperplasie
Endometrium-Polyp
Submuköses Myom
Endometrium-Karzinom
Endometriales Stromasarkom
Gestörte Frühgravidität



► **Abb. 7** Retroflektierter Uterus im Sagittalschnitt. Hoch aufgebautes, zur Uteruswand glatt begrenztes Endometrium mit aufgehobenem Mittelecho. Abhängig von Menopausenstatus und Klinik sind die weiterführende sonografische Diagnostik und die histologische Abklärung indiziert.



► **Abb. 8** Retroflektierter Uterus im Sagittalschnitt **a** mit zum Myometrium unscharf begrenztem Endometrium, fokales malignom-suspektes Perfusionsmuster **b**. Eine histologische Abklärung nach vorheriger weiterführender sonografischer Diagnostik ist indiziert.

die Beschreibung der Textur und der Randkontur des Endometriums bzw. der Raumforderung (► **Abb. 7, 8**) sowie der Nachweis oder Ausschluss einer Serometra. Zur Differenzierung zwischen malignen und benignen Befunden kann außerdem die Farbdoppler-sonografische Beurteilung des Perfusionsgrades und des Gefäßmusters hilfreich sein [15].

Bei prämenopausalen Frauen muss bei der Beurteilung intrakavitärer Befunde auch an das Vorliegen einer Frühschwangerschaft gedacht werden. Besteht der Verdacht auf eine gestörte Frühgravidität, ist entsprechend den für die Basisdiagnostik der Frühschwangerschaft formulierten Empfehlungen der DEGUM vorzugehen [23].

Adnexe

Ovar

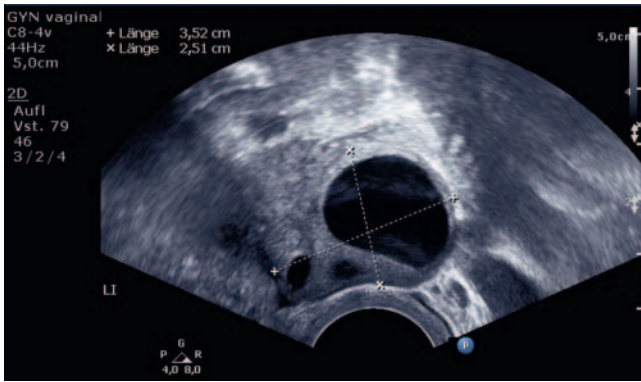
Auffällige Befunde an den Ovarien werden anhand internationaler Standards [9] dargestellt, klassifiziert und dokumentiert. In der Basisdiagnostik sollen pathologische Befunde des Ovars anhand ihrer Größe, Wandstruktur, Binnenstruktur und Perfusion korrekt beschrieben und von physiologischen Befunden (► **Abb. 9, 10**) abgegrenzt werden.

Hämorrhagische Zysten (► **Abb. 11**), Zystadenome (► **Abb. 12**), Dermoidzysten (► **Abb. 13**) und Endometriose-Zysten (► **Abb. 14**) können sonomorphologisch in der Mehrzahl der Fälle bereits in der Basisdiagnostik per „Blickdiagnostik“ mit hoher Validität diagnostiziert werden [14, 24].

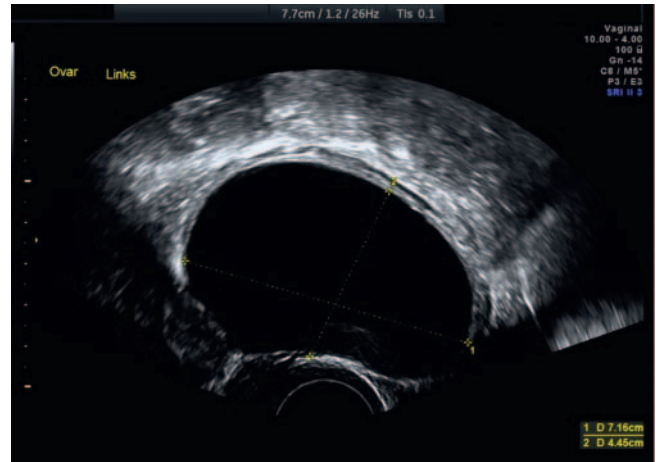
Bei Befunden, die Malignitätskriterien (► **Abb. 15**) aufweisen oder die nicht mit hoher Wahrscheinlichkeit als benigne klassifiziert werden können (► **Tab. 3**) [17], ist eine weiterführende gynäkologische Ultraschalldiagnostik zur differenzialdiagnostischen Abklärung, Risikoeinschätzung und ggf. Operationsplanung erforderlich [14, 24–26].

Tube

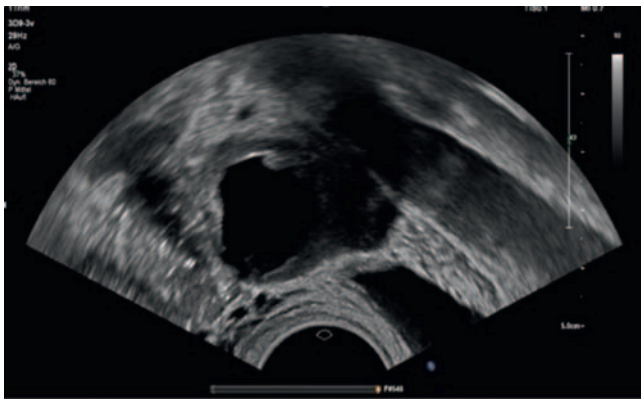
Der häufigste sonografisch diagnostizierbare Befund an der Tube ist die Sactosalpinx (► **Abb. 16**). Sonografische Leitsymptome sind tubuläre, inkomplett septierte periovarielle echoleere (Hydrosalpinx) oder disperse Raumforderungen (Pyosalpinx, Hämatosalpinx) [27].



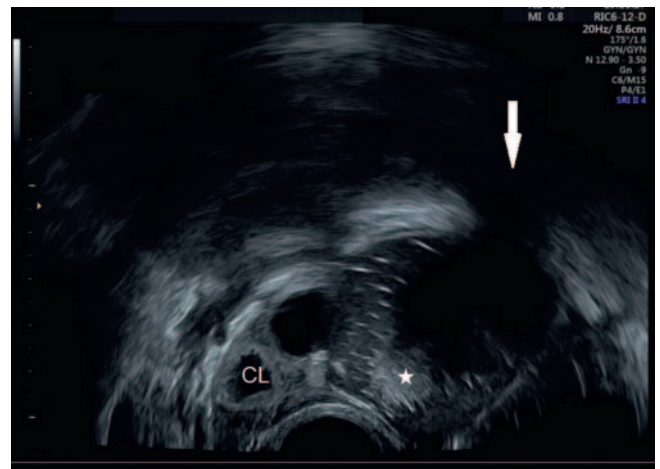
► **Abb. 9** Ovar mit sprungreifem Follikel (Normalbefund).



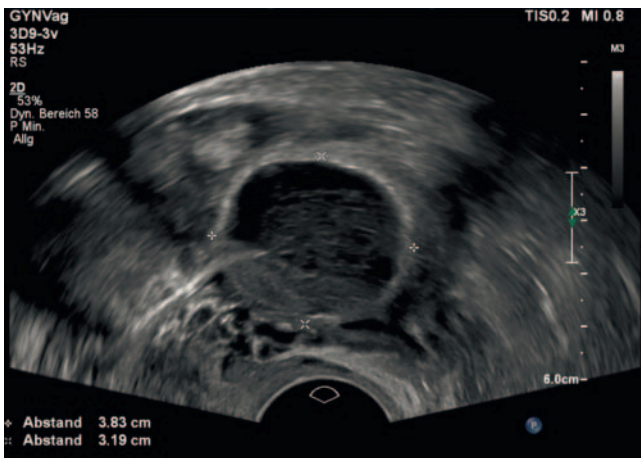
► **Abb. 12** Einkammrige echoleere glatt begrenzte Ovarial-Zyste. Der Befund ist typisch für ein seröses Zystadenom.



► **Abb. 10** Corpus luteum (Normalbefund).



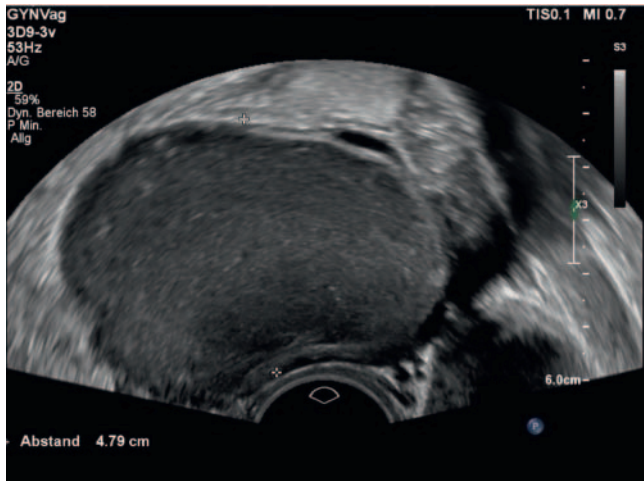
► **Abb. 13** Einkammrige glatt begrenzte Ovarialzyste mit gemischtem Binnenecho mit hyperechogenen streifigen Reflexen, rundem hyperechogenen Anteil (*) und dorsaler Schallauslöschung (Pfeil) am Oberrand eines ansonsten unauffälligen Ovars mit Corpus luteum (CL). Der Befund ist typisch für eine Dermoidzyste.



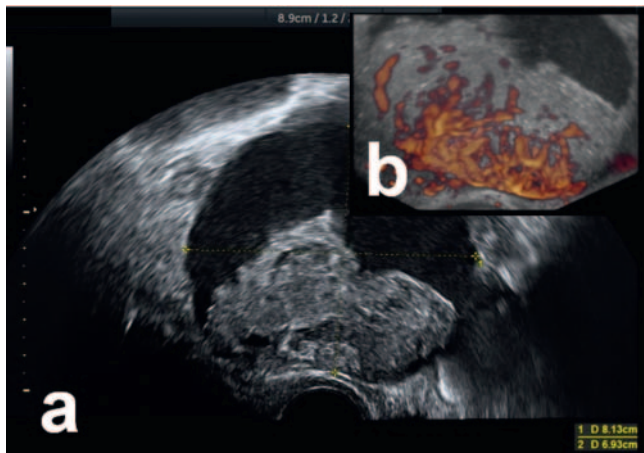
► **Abb. 11** Hämorrhagische Ovarial-Zyste mit frischer Einblutung. Pathognomonisch dafür sind glatt begrenzte Raumforderungen mit intrazystischen frei flottierenden spinnwebartigen Strukturen. Bei Verlaufskontrollen nach ca. 6–8 Wochen sind derartige Befunde meist regressiert.

Noduläre oder verdickte Wandstrukturen und freie Flüssigkeit oder disperse Strukturen im Douglas sprechen für einen entzündlichen Prozess [28]. Häufig stehen Tubenverschlüsse aber auch im Zusammenhang mit einer Endometriose. Die Abgrenzung zu septierten Ovarialzysten oder gestauten Darmschlingen ist nicht immer einfach.

Bei einseitigen Befunden, gleichzeitig auftretender freier Flüssigkeit und/oder Koageln im Douglas muss immer auch an eine Tubargravidität gedacht werden. Ektope Schwangerschaften sind mit Abstand am häufigsten im ampullären Bereich der Tube lokalisiert, können aber auch isthmisch oder interstitiell, seltener in der Zervix, im Ovar oder im Douglas liegen. In der Mehrzahl der Fälle gelingt die zielführende sonografische Darstellung der ektopen Gravidität durch die in ► **Tab. 4** zusammengefassten Kriterien [29–31]. Hoch aufgebautes Endometrium oder eine zentrale Flüssigkeitsansammlung zwischen den Endometrium-Hälften („Pseu-



► **Abb. 14** Einkammerige glatt begrenzte Ovarialzyste mit homogenem „milchglasartigen“ Binnenecho. Der Befund ist typisch für eine Endometriose-Zyste.



► **Abb. 15** Zystisch-solider Adnextumor mit papillärer solider Binnenstruktur **a** und sehr starker Vaskularisation (Color Score 4 nach IOTA-Kriterien [17]). **b.** Aufgrund der Malignitäts-suspekten Kriterien ist als nächstes bildgebendes Verfahren eine weiterführende sonografische Diagnostik indiziert.

do-Gestationssack“) sind häufig additive Faktoren, denen jedoch keine ausreichende prädiktive Aussagekraft zukommt. Das gleiche gilt für die Farbdoppler-sonografische Darstellung einer zirkumskripten Vaskularisation um den ektopen Gestationssack: Diese ist bei Tubargraviditäten zwar regelmäßig vorhanden, allerdings weist das Corpus luteum ein vergleichbares Perfusionsmuster auf. In der Basisdiagnostik kann die Verwechslung eines Corpus luteum mit einer Tubargravidität zu einer falsch positiven Diagnose führen. Liegen sonomorphologische Kriterien für eine Tubargravidität vor (► **Tab. 4** und ► **Abb. 17**), hängt die Dringlichkeit eines operativen Eingriffs vom klinischen Zustand der Patientin und von der geschätzten Menge intraabdominalen Bluts ab. Bei fehlender Symptomatik orientiert sich das weitere Vorgehen an der kombinierten Beurteilung der transvaginalen Sonografie und der Serum-Beta-HCG-Konzentration im Verlauf [30]. In unklaren

► **Tab. 3** Sonografische Beurteilung von Adnextumoren in der Basisdiagnostik (IOTA „simple rules“ [17]).

Malignitätskriterien

- Irregulärer solider Tumor
- Aszites
- Tumor beinhaltet mindestens 4 papilläre Strukturen
- Irregulärer multizystischer-solider Tumor mit einem maximalen Durchmesser > 10 cm
- Sehr starke Vaskularisation („Color Score 4“)

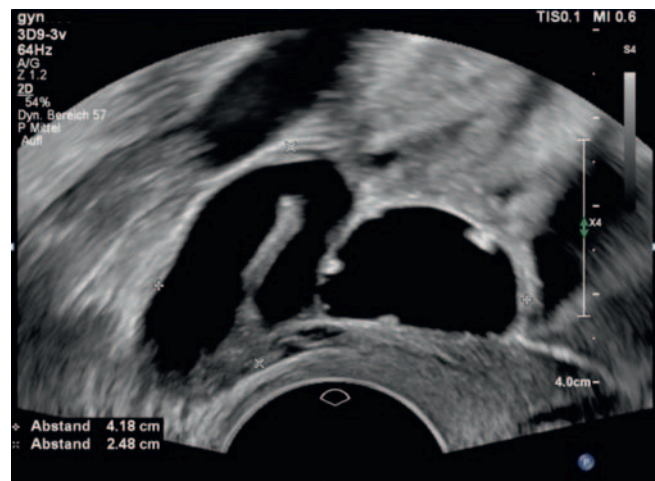
Benignitätskriterien

- Uniloculäre Zyste
- Größter solider Anteil < 7 mm
- Dorsaler Schallschatten
- Glatt begrenzter multilokulärer Tumor < 100 mm
- Keine Vaskularisation darstellbar („Color Score 1“)

Beurteilungskriterien

ein oder mehr Malignitätskriterien, keine Benignitätskriterien:	maligne
ein oder mehr Benignitätskriterien, keine Malignitätskriterien:	benigne
sowohl Benignitätskriterien als auch Malignitätskriterien	
oder	
weder Benignitätskriterien noch Malignitätskriterien	unklar*

* Eine weiterführende Ultraschalldiagnostik ist erforderlich.



► **Abb. 16** Sactosalpinx. Kennzeichnend sind die tubuläre Form, die inkomplette Septierung, sowie noduläre Wandstrukturen.

ren Fällen, insbesondere bei Verdacht auf eine heterotope Schwangerschaft oder bei ektopen Schwangerschaften außerhalb der Tube (Zervix, Sectio-Narbe, Ovar, Abdominalhöhle) wird eine Vorstellung zur weiterführenden sonografischen Diagnostik empfohlen, soweit es der klinische Zustand der Patientin zulässt.

Adnextorsionen

Die Diagnostik der Adnextorsion basiert auf einer Kombination von klinischem Bild und sonografischen Kriterien (Ödem und Vergrößerung von Ovar und/oder Tube sowie dopplersonografische Darstellung des spiralförmig verdrehten Gefäßstiels = „Whirlpool-Zeichen“), welche in den Qualitätsanforderungen für gynäkologi-

► **Tab. 4** Sonografische Kriterien für das Vorliegen einer Tubargravidität.

Fehlender intra-uteriner Schwangerschaftsnachweis
Inhomogene, nicht zystische Raumforderung neben dem Ovar („blob sign“)
Hyperechogener Ring neben dem Ovar („bagel sign“)
Positives „Sliding Sign“ – Verschiebbarkeit der Tubargravidität zum Ovar
Ektoper Gestationsack mit Nachweis von embryonalen Anteilen und/oder Dottersack
Ektoper Gestationsack mit Embryo mit oder ohne Nachweis von Herzaktionen

sche Untersuchungen durch die DEGUM-Stufe II näher ausgeführt sind [32]. Da es sich beim Verdacht auf eine Adnextorsion um einen Notfall handelt, sollte die Diagnose allerdings auch schon in der Basisdiagnostik gestellt werden können.

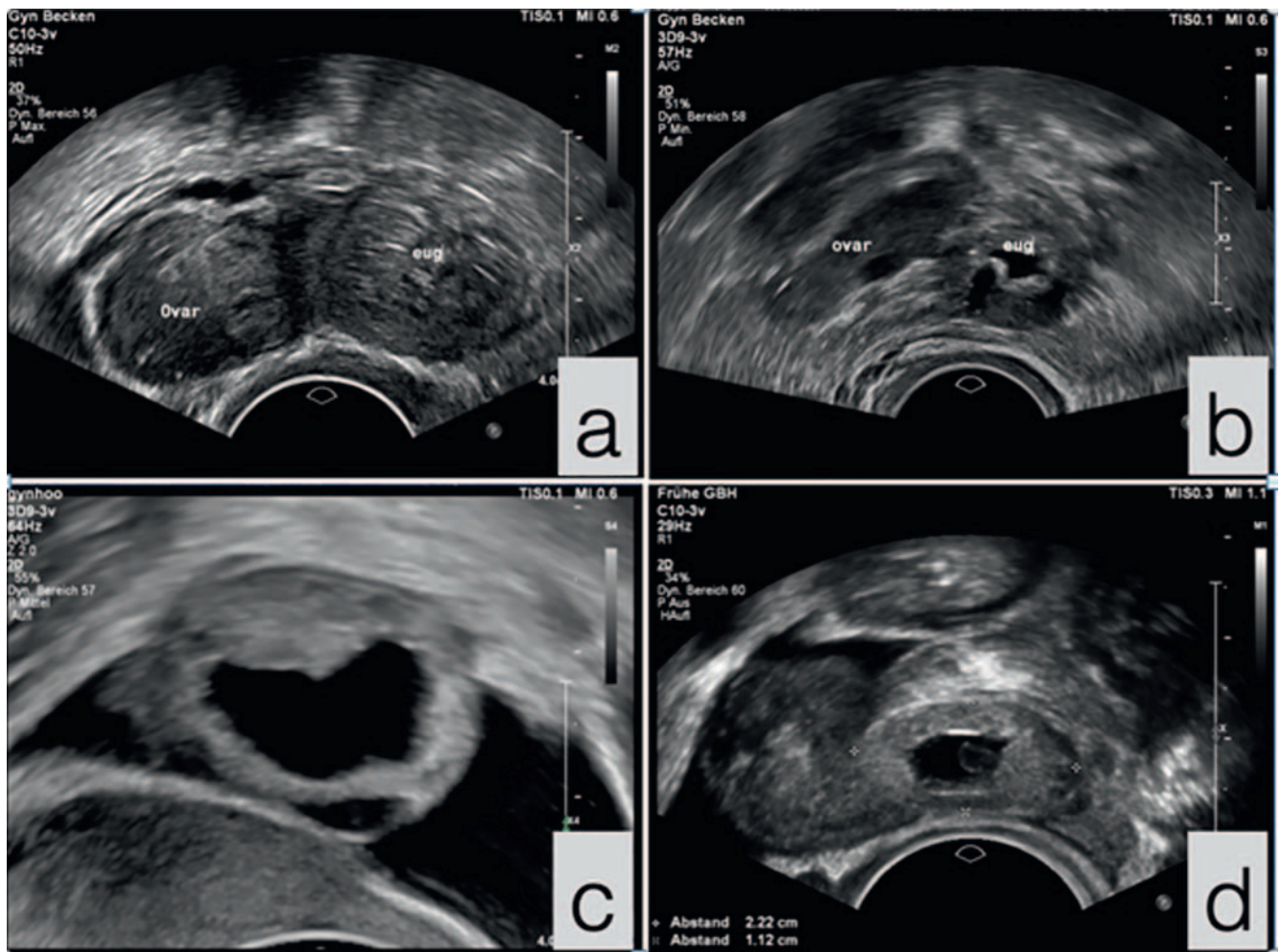
Douglas'scher Raum

Flüssigkeitsansammlungen im Douglas sollen quantifiziert werden (Messung in 2 senkrecht aufeinanderstehenden Ebenen: Länge, Breite, Höhe). Gleichzeitig wird die Echogenität der Flüssigkeit beurteilt:

- echoleer = seröse Flüssigkeit,
- dispers = Pus
- inhomogen mit Koageln = Blut.

In der reproduktiven Phase sind geringe Mengen seröser Flüssigkeit im Douglas physiologisch, gelegentlich werden auch im Zusammenhang mit der Ovulation kleinere Blutkoagel sichtbar.

Bei größeren Flüssigkeitsansammlungen im Douglas, papillären peritonealen Auflagerungen, Raumforderungen oder bei Verdacht auf Obliteration des Douglas'schen Raums ist als nächste diagnosti-



► **Abb. 17** Verschiedene Erscheinungsformen der Tubargravidität: **a** inhomogene, nicht zystische Raumforderung neben dem Ovar. **b** hyperechogene ringförmige Raumforderung neben dem Ovar. **c** hyperechogene ringförmige Raumforderung neben dem Ovar mit freier Flüssigkeit. **d** Hämatoalpinx mit Nachweis eines Gestationsacks und eines darin enthaltenen Dottersacks, freie Flüssigkeit.

sche Maßnahme die weiterführende gynäkologische Ultraschall-diagnostik indiziert.

Schriftlicher Befund und Dokumentation

Der schriftliche Befund umfasst:

- Untersuchungsdatum
- Patientendaten
- Fragestellung bzw. Indikation der Untersuchung
- Bilddokumentation folgender Parameter:
 - Uterus im Längsschnitt mit Cavum-/Endometrium-Darstellung (Messung des ap-Durchmessers und der doppelten Endometriumhöhe)
 - beide Ovarien (Messung von Länge und Breite oder Höhe), bei Nichtdarstellbarkeit eines oder beider Ovarien Dokumentation der jeweiligen Adnexregion (mit Darstellung der externen Iliakalgefäße)
- auffällige Befunde (Darstellung und Messung in 2 senkrecht aufeinanderstehenden Ebenen: Länge, Breite und Höhe)
- Befundbeschreibung und Bewertung
- Diagnose
- weiteres Vorgehen
- Untersucher

Bei unklaren Befunden im kleinen Becken, bei Verdacht auf ein Malignom oder vor operativen Interventionen besteht die Indikation zur weiterführenden Ultraschalldiagnostik [32].

Interessenkonflikt

Die Autorinnen/Autoren geben an, dass kein Interessenkonflikt besteht.

Literatur

- [1] Eichhorn KH, Schramm T, Bald R et al. Qualitätsanforderungen an die DEGUM-Stufe I bei der geburtshilflichen Ultraschalldiagnostik im Zeitraum 19–22 Schwangerschaftswochen. *Ultraschall in Med* 2006; 28: 185–187
- [2] Merz E, Eichhorn KH, von Kaisenberg C et al. Aktualisierte Qualitätsanforderungen an die weiterführende differenzierte Ultraschalluntersuchung in der pränatalen Diagnostik (= DEGUM-Stufe II) im Zeitraum von 18+0 bis 21+6 Schwangerschaftswochen. *Ultraschall in Med* 2012; 33: 593–596
- [3] Grab D, Merz E, Prömpeler H et al. Standards zur gynäkologischen Sonografie. *Ultraschall in Med* 2011; 32: 415–417
- [4] Bajka M, Berclaz G, Müller RC et al. Empfehlungen zur Ultraschalluntersuchung in der Gynäkologie. Leitlinie der Schweizerischen Gesellschaft für Ultraschall in der Medizin, Sektion Gynäkologie und Geburtshilfe (SGUMGG) und der Schweizerischen Gesellschaft für Gynäkologie und Geburtshilfe (SGGG). 2. Aufl. 2012
- [5] EFSUMB (European Federation of Societies for Ultrasound in Medicine and Biology). Minimum training requirements for the practice of medical ultrasound in medicine. *Ultraschall in Med* 2006; 27: 79–105
- [6] Salvases KA, Lees C, Tutschek B. Basic European ultrasound training in obstetrics and gynecology: where are we and where do we go from here? *Ultrasound Obstet Gynecol* 2010; 36: 525–529
- [7] ISUOG (International Society of Ultrasound in Obstetrics and Gynecology). Education Committee recommendations for basic training in obstetric and gynecological ultrasound. *Ultrasound Obstet Gynecol* 2014; 43: 113–116
- [8] Leonardi M, Murji A, D'Souza R. Ultrasound curricula in obstetrics and gynecology training programs. *Ultrasound Obstet Gynecol* 2018; 52: 147–150
- [9] Bernaschek G, Deutinger J. Endosonography in obstetrics and gynecology: The importance of standardized image display. *Obstet Gynecol* 1989; 74: 817–819
- [10] Timmermann D, Valentin L, Bourne TH et al. Terms, definitions, and measurements to describe the sonographic features of adnexal tumors: a consensus opinion from the International Ovarian Tumor Analysis (IOTA) Group. *Ultrasound Obstet Gynecol* 2000; 16: 500–505
- [11] Leone FPG, Timmermann D, Bourne T et al. Terms, definitions and measurements to describe the sonographic of the endometrium and intrauterine lesions: a consensus opinion from the International Endometrial Tumor Analysis (IETA) group. *Ultrasound Obstet Gynecol* 2010; 35: 103–112
- [12] Van den Bosch T, Duehom M, Leone FPG et al. Terms, definitions and measurements to describe sonographic features of myometrium and uterine masses: a consensus opinion from the Morphological Uterus Sonographic Assessment (MUSA) group. *Ultrasound Obstet Gynecol* 2015; 46: 284–298
- [13] Van den Bosch T, De Brujn AM, De Leeuw RA et al. Sonographic classification and reporting system for diagnosing adenomyosis. *Ultrasound Obstet Gynecol* 2019; 53: 576–582
- [14] Andreotti RF, Timmerman D, Strachowski LM et al. O-RADS US Risk Stratification and Management System: A Consensus Guideline from the ACR Ovarian-Adnexal Reporting and Data System Committee. *Radiology* 2020; 294: 168–185
- [15] Van den Bosch T, Verbakel JY, Valentin L et al. Typical ultrasound features of various endometrial pathologies described using International Endometrial Tumor Analysis (IETA) terminology in women with abnormal uterine bleeding. *Ultrasound Obstet Gynecol* 2021; 57: 164–172
- [16] Arbeitsgemeinschaft der Wissenschaftlichen Medizinischen Fachgesellschaften AWMF. Harninkontinenz der Frau. Leitlinie der Deutschen Gesellschaft für Gynäkologie und Geburtshilfe (DGGG). AWMF 015/091(S2k). 2022
- [17] Timmermann D, Testa C, Bourne T et al. Simple ultrasound-based rules for the diagnosis of ovarian cancer. *Ultrasound Obstet Gynecol* 2008; 31: 681–690
- [18] Merz E. Is transducer hygiene sufficient when vaginal probes are used in the clinical routine? *Ultrasound in Med* 2016; 37: 137–139
- [19] American Institute of Ultrasound in Medicine (AIUM). Guidelines for cleaning and preparing external- and internal-use ultrasound transducers and equipment between patients as well as safe handling and use of ultrasound coupling gel. <https://www.aium.org/officialstatements/57> Approved: 05/16/2017; Reapproved: 03/25/2018, 11/03/2018, 03/27/2020, 03/05/2021
- [20] Guerriero S, Condous G, van den Bosch T et al. Systematic approach to sonographic evaluation of the pelvis in women with suspected endometriosis, including terms, definitions and measurements: a consensus opinion from the International Deep Endometriosis Analysis (IDEA) group. *Ultrasound Obstet Gynecol* 2016; 48: 318–332
- [21] Ludovisi M, Moro F, Pasciuto T et al. Imaging in gynecological disease (15): clinical and ultrasound characteristics of uterine sarcoma. *Ultrasound Obstet Gynecol* 2019; 54: 676–687
- [22] Munro MG, Critchley HOD, Fraser IS. The FIGO classification of causes of abnormal uterine bleeding in the reproductive years. *Fertil Steril* 2011; 95 (7): 2204–2208
- [23] Rempen A, Chaoui R, Häusler M et al. Quality requirements for ultrasound examination in early pregnancy (DEGUM Level I) between 4+0 and 13+6 weeks of gestation. *Ultraschall in Med* 2016; 37: 559–583
- [24] Amey L, Timmerman D, Valentin L et al. Clinical oriented three-step strategy for assessment of adnexal pathology. *Ultrasound Obstet Gynecol* 2012; 40: 582–591

- [25] Van Calster B, van Hoorde K, Valentin L et al. Evaluating the risk of ovarian cancer before surgery using the ADNEX model to differentiate between benign, borderline, early and advanced stage invasive and secondary metastatic tumours: prospective multicentre diagnostic study. *BMJ* 2014; 349: g5920
- [26] Timmerman D, Planchamp F, Bourne T et al. ESCO/ISUOG/IOTA/ESGE Consensus Statement on preoperative diagnosis of ovarian tumors. *Ultrasound Obstet Gynecol* 2021; 58: 148–168
- [27] Benjaminov O, Atri M. Sonography of the abnormal fallopian tube. *Am J Roentgenol* 2004; 183: 737–742
- [28] Timor-Tritsch IE, Lerner JP, Monteagudo A et al. Transvaginal sonographic markers of tubal inflammatory disease. *Ultrasound Obstet Gynecol* 1998; 12: 56–66
- [29] Condous G, Okaro E, Khalid A et al. The accuracy of transvaginal ultrasound for the diagnosis of ectopic pregnancy prior to surgery. *Hum Reprod* 2005; 20 (5): 1404–1409
- [30] Tsakiridis I, Giouleka S, Mamopoulos A et al. Diagnosis and management of ectopic pregnancy: A comparative review of major national guidelines. *Obstet Gynecol Surv* 2020; 75: 611–623
- [31] Pape J, Bajka A, Strutas D et al. The predictive value of decisive and soft ultrasound criteria for ectopic pregnancy identification in 321 preoperative cases. *Ultraschall in Med* 2021. doi:10.1055/a-1487–5030
- [32] Hoopmann M, Tutschek B, Merz E et al. Qualitätsanforderungen für gynäkologische Ultraschalluntersuchungen durch die DEGUM-Stufe II. *Ultraschall in Med* 2021. doi:10.1055/a-1663–6322