

## **Online-Pressekonferenz der Deutschen Gesellschaft für Ultraschall in der Medizin e.V. (DEGUM)**

**Termin: Mittwoch, 1. Dezember 2021, 11 bis 12 Uhr**

### **Ultraschall bei Augenerkrankungen: wie Sonografie Erblindung verhindern kann**

#### **Themen und Referenten:**

##### **Gesetzgeber fordert Strahlenreduktion zur Vorbeugung von Linsenschäden: bei welchen Augenerkrankungen der Ultraschall eine sichere Diagnose ermöglicht**

*Prof. Dr. med. Frank Tost, Leitender Oberarzt an der Klinik und Poliklinik für Augenheilkunde der Universitätsmedizin Greifswald und Leiter der DEGUM-Sektion Ophthalmologie*

##### **Wie den Grauen Star behandeln? DEGUM warnt: Laserbehandlung ist selten besser, aber immer kostspieliger als Ultraschall**

*PD Dr. med. Ulrich Fries, Chefarzt der Augenklinik an den Johanniter-Kliniken Bonn und Stellvertretender Leiter der DEGUM-Sektion Ophthalmologie*

##### **Schläfenkopfschmerzen und Sehstörungen als Symptome der Riesenzellerarteriitis: Schnelle Diagnose durch Gefäßsonografie verhindert Erblindung**

*Prof. Dr. med. Wolfgang Hartung, Leitender Oberarzt Klinik und Poliklinik für Rheumatologie / Klinische Immunologie am Asklepios Klinikum Bad Abbach und Leiter des DEGUM-Arbeitskreises Bewegungsorgane*

##### **Hervortretende Augen bei Schilddrüsenerkrankungen: warum die Sonografie eine wichtige Entscheidungshilfe für die weitere Therapie ist**

*PD Dr. med. Ulrich Fries, Chefarzt der Augenklinik an den Johanniter-Kliniken Bonn und Stellvertretender Leiter der DEGUM-Sektion Ophthalmologie*

**Moderation:** Katharina Weber, Pressestelle der DEGUM

#### **Kontakt für Rückfragen:**

Deutsche Gesellschaft für Ultraschall in der Medizin (DEGUM)  
Pressestelle  
Katharina Weber  
Postfach 30 11 20 | 70451 Stuttgart  
Tel.: 0711 8931-583  
Fax: 0711 8931-167  
weber@medizin kommunikation.org

Online-Presskonferenz der Deutschen Gesellschaft für Ultraschall in der Medizin e.V. (DEGUM), 1. Dezember 2021

## **PRESSEMITTEILUNG**

**Laser ohne Mehrwert**

### **DEGUM empfiehlt bewährtes Ultraschall-Verfahren für die Behandlung des Grauen Stars**

**Berlin, 1. Dezember 2021 – Modern, schonend und schnell – mit diesen Attributen wird die lasergestützte Behandlung des Grauen Stars zunehmend beworben. Im Vergleich mit der herkömmlichen Linsenentfernung per Ultraschall bietet der Lasereinsatz jedoch keine nennenswerten Vorteile für den Patientinnen und Patienten, warnt die Deutsche Gesellschaft für Ultraschall in der Medizin (DEGUM). Der klassische Ultraschall-Eingriff sei ein bewährtes Standardverfahren in der Augen Chirurgie. Die Behandlung per Laser biete weder von der Operationsdauer noch vom Ergebnis her einen Mehrwert für den Betroffenen, so die Fachgesellschaft – als nicht erstattungsfähige Leistung sei sie aber mit erheblichen Kosten verbunden. Auf der heutigen Online-Presskonferenz der DEGUM werden Experten die beiden Verfahren erläutern und vergleichen.**

Der Graue Star, medizinisch auch als Katarakt bezeichnet, ist ein häufiges Leiden. Mit fortschreitendem Alter bleibt fast niemand von der Linsentrübung verschont, die die Sicht immer weiter beeinträchtigt und unbehandelt bis zur Blindheit führen kann. „Ab einem Alter von 65 bis 75 Jahren sind deutlich über 90 Prozent der Menschen von einem Grauen Star betroffen“, sagt PD Dr. Ulrich Fries, Chefarzt der Augenklinik an den Johanniter-Kliniken Bonn und Stellvertretender Leiter der DEGUM Sektion Ophthalmologie. Bei rund jedem zweiten sei die Linsentrübung so ausgeprägt, dass sie sich als Sehbeeinträchtigung bemerkbar mache. Entsprechend häufig wird der Graue Star operativ behandelt. „Mit jährlich rund 800 000 Eingriffen ist die Katarakt-Operation die häufigste und sicherste Operation in Deutschland überhaupt“, sagt Fries. Die getrübe Linse wird dabei entfernt und durch eine Kunstlinse ersetzt. Klassischerweise wird die Linse dabei im Auge mithilfe eines Ultraschallhandstücks zertrümmert, das durch einen kleinen seitlichen Schnitt zunächst in das Auge und dann die

Linsenkapsel eingeführt wird. Die Trümmerstücke werden abgesaugt, anschließend wird eine individuell angepasste Kunststofflinse in das im Auge verbleibende Kapselhäutchen eingebracht.

Seit einigen Jahren steht mit der sogenannten Laserphakoemulsifikation ein alternatives Verfahren zur Verfügung, bei dem die Linse mithilfe eines Femtosekunden-Lasers zerkleinert wird, der mit ultrakurzen Lichtpulsen arbeitet. „Die Schnitte im Auge werden dabei mit dem Laser vorbereitet, und auch die Linsenertrümmerung findet per Laser statt“, erklärt Fries. Das klassische Saug-Spül-Verfahren werde jedoch weiterhin benötigt, zum Teil müsse auch per Ultraschall nachgearbeitet werden, weil der Laser sehr kapselnahe Linsenanteile nicht immer gefahrlos zerkleinern könne. „Hier kommt unter Umständen ein zusätzlicher Operationsschritt auf die Patientinnen und Patienten zu“, so Fries. In der Hand erfahrener Operateure seien beide Verfahren sehr sicher und führten zum gleichen operativen Ergebnis, betont der Experte. Der Lasereinsatz sei jedoch deutlich teurer – pro Auge entstehe ein Kostenplus von rund 1500 Euro, das die Patient\*innen selbst tragen müssten. „Das Femto-Laser-Verfahren hat noch keine Gebührenordnungsziffer und kann somit nur privat abgerechnet werden“, so Fries. Angesichts des fehlenden Mehrwerts könne er nur davon abraten, den Laser dem Ultraschall-basierten Eingriff vorzuziehen. Dieser sei eine voll bezahlte Kassenleistung und habe sich millionenfach bewährt.

++++ Bei Veröffentlichung Beleg erbeten. +++++

#### Über die DEGUM:

*Die Deutsche Gesellschaft für Ultraschall in der Medizin (DEGUM) bietet ein Forum für den wissenschaftlichen und praktischen Erfahrungsaustausch auf dem Gebiet des medizinischen Ultraschalls. Sie vereint rund 11 000 Ärzte verschiedener Fachgebiete, medizinische Assistenten, Naturwissenschaftler und Techniker. Ultraschalldiagnostik ist heute das am häufigsten eingesetzte bildgebende Verfahren in der Medizin. Ultraschallanwendern bescheinigt die DEGUM eine entsprechende Qualifikation mit einem Zertifikat der Stufen I bis III. Patienten finden DEGUM-zertifizierte Ärzte im Internet unter: [www.degum.de](http://www.degum.de)*

Online-Presskonferenz der Deutschen Gesellschaft für Ultraschall in der Medizin e.V. (DEGUM), 1. Dezember 2021

## **PRESSEMITTEILUNG**

**Ultraschall erlaubt schnelle Diagnose der Riesenzellerarteriitis**

### **Zeit gewinnen im Wettlauf gegen die Erblindung**

**Berlin, 1. Dezember 2021 – Innerhalb weniger Tage das Augenlicht zu verlieren – dieser Albtraum kann für Patientinnen und Patienten, die an einer Riesenzellerarteriitis erkrankt sind, Wirklichkeit werden. Bei der Erkrankung sind typischerweise Blutgefäße im Schläfenbereich entzündet aber auch Gefäße, die die Augen versorgen. Wie die Deutsche Gesellschaft für Ultraschall in der Medizin (DEGUM) mitteilt, kann die gefährliche Entzündung frühzeitig, zuverlässig und nicht-invasiv durch eine Ultraschalluntersuchung erkannt werden. Welche Rolle dem Ultraschall in der Diagnostik der Riesenzellerarteriitis zukommt, ist Thema auf der heutigen DEGUM-Online-Presskonferenz „Ultraschall bei Augenerkrankungen“.**

Die Riesenzellerarteriitis zählt zu den entzündlich-rheumatischen Erkrankungen, bei denen das Immunsystem sich gegen körpereigene Strukturen wendet und zu Entzündungen führt. Während beim deutlich häufigeren und bekannteren Gelenkrheuma die Gelenke schmerzhaft entzündet sind, sind bei der Riesenzellerarteriitis hauptsächlich die mittleren und großen Blutgefäße im Hals- und Schläfenbereich betroffen. „Die Wände dieser Blutgefäße schwellen durch das Entzündungsgeschehen stark an und der Gefäßinnenraum verengt sich, was bis zum völligen Gefäßverschluss führen kann“, erläutert Professor Dr. med. Wolfgang Hartung, Leitender Oberarzt an der Klinik und Poliklinik für Rheumatologie und Klinische Immunologie am Asklepios Klinikum Bad Abbach und Leiter des DEGUM-Arbeitskreises Bewegungsorgane. Weil auch die Augenarterien von diesen Veränderungen betroffen sind, wird in vielen Fällen auch die empfindliche Augennetzhaut nicht mehr ausreichend mit Blut versorgt. In der Folge können schwerwiegende Schäden entstehen, die bis zur Erblindung reichen.

Ein frühes und charakteristisches Symptom der Riesenzellarteriitis sind neu auftretende, meist beidseitige Schläfenkopfschmerzen. Auch Schmerzen beim Kauen sind häufig, denn auch die Kaumuskeln werden nur noch eingeschränkt mit Blut versorgt. „Bereits diese Symptome sollten als Warnsignale ernst genommen und sofort diagnostisch abgeklärt werden“, sagt Hartung. Bei 20 bis 50 Prozent der Patientinnen und Patienten träten außerdem bereits zum Zeitpunkt der Diagnose Sehstörungen auf, wie etwa unscharfes Sehen, Doppelbilder oder ein plötzlicher Sehverlust.

In der Rheumatologie gibt es nur wenige echte Notfälle. „Die Riesenzellarteriitis ist ein solcher“, betont Hartung, „hier muss sofort eine hochdosierte Kortisonbehandlung eingeleitet werden, um bleibende Schäden an den Augen zu verhindern.“ Um die Verdachtsdiagnose einer Riesenzellarteriitis schnell und zuverlässig zu überprüfen, sei die Ultraschalluntersuchung der Schläfenarterien unverzichtbar. Als rasch einsetzbares, sehr aussagekräftiges und nicht-invasives Verfahren gelte sie mittlerweile auch international als Goldstandard. „Zur schnellen Diagnostik eignen sich Hochfrequenz-Ultraschallsonden“, erklärt Professor Dr. med. Frank Tost, Leitender Oberarzt an der Klinik und Poliklinik für Augenheilkunde der Universitätsmedizin Greifswald und Leiter der DEGUM-Sektion Ophthalmologie. Während mit der Arterienbiopsie nur ein kleiner Abschnitt der Blutgefäße untersucht werden könne, seien mit Ultraschall größere Gefäßsegmente darstellbar. Falls zur zusätzlichen Absicherung der Diagnose noch eine Gewebeprobe entnommen werden muss, kann unter Ultraschall-Führung zudem ein geeigneter Gefäßabschnitt ausgewählt werden. „Mit Ultraschall lassen sich die Orte der Gefäßentzündung genau identifizieren und stumme Zonen, also Gefäßabschnitte ohne Entzündung, können dann gemieden werden“, so Tost. Auch in der Verlaufskontrolle habe die Ultraschall-Untersuchung ihren festen Platz. Mit ihr lasse sich die Entwicklung des Entzündungsgeschehens objektiv kontrollieren und die Therapie bei Bedarf anpassen.

Die Riesenzellarteriitis tritt fast ausschließlich bei Menschen über 50 auf, Frauen sind deutlich häufiger betroffen als Männer. Häufig ist die Gefäßentzündung mit einer weiteren entzündlich-rheumatischen Erkrankung assoziiert, der so genannten Polymyalgia rheumatica, die mit starken Muskelschmerzen im Schulter- und Beckenbereich einhergeht, meist auch mit Abgeschlagenheit und Fieber. „Ungefähr die Hälfte der Patientinnen und Patienten mit einer Riesenzellarteriitis leiden auch an einer Polymyalgie“, sagt Hartung. Umgekehrt entwickelten rund 10 bis 20 Prozent der Polymyalgie-Betroffenen auch eine Riesenzellarteriitis. Bereits bei Neudiagnose einer Polymyalgia rheumatica sollten daher schon bei dem geringsten Verdacht auf eine zusätzlich bestehende Gefäßentzündung unbedingt auch die Schläfenarterien per Ultraschall untersucht werden. So ließen sich mögliche entzündliche Veränderungen frühzeitig erkennen und ein wertvoller Behandlungsvorsprung gewinnen.

++++ Bei Veröffentlichung Beleg erbeten. +++++

Über die DEGUM:

*Die Deutsche Gesellschaft für Ultraschall in der Medizin (DEGUM) bietet ein Forum für den wissenschaftlichen und praktischen Erfahrungsaustausch auf dem Gebiet des medizinischen Ultraschalls. Sie vereint rund 11 000 Ärzte verschiedener Fachgebiete, medizinische Assistenten, Naturwissenschaftler und Techniker. Ultraschalldiagnostik ist heute das am häufigsten eingesetzte bildgebende Verfahren in der Medizin. Ultraschallanwendern bescheinigt die DEGUM eine entsprechende Qualifikation mit einem Zertifikat der Stufen I bis III. Patienten finden DEGUM-zertifizierte Ärzte im Internet unter: [www.degum.de](http://www.degum.de)*

## REDEMANUSKRIPT

### **Gesetzgeber fordert Strahlenreduktion zur Vorbeugung von Linsenschäden: bei welchen Augenerkrankungen der Ultraschall eine sichere Diagnose ermöglicht**

Prof. Dr. med. Frank Tost, Leitender Oberarzt an der Klinik und Poliklinik für Augenheilkunde der Universitätsmedizin Greifswald und Leiter der DEGUM-Sektion Ophthalmologie

Die körpereigene Augenlinse (Lens cristallina) ist ein besonderer, wasserklar transparenter Teil des Brechkraftapparates unserer Augen. Sichtbares Licht wird hindurchgeleitet und durch die Verformbarkeit der körpereigenen Augenlinse werden die einfallenden Lichtstrahlen optimal auf die Sinneszellen in der Netzhaut gebracht. Das ermöglicht dem gesunden Auge ein stufenloses scharfes Sehen von der Nähe in den Fernbereich in allen beliebigen Abständen.

Ionisierende Strahlung wird von der Augenlinse selbst aufgenommen und kann dadurch zu krankhaften Veränderungen an der Linsenstruktur führen. Aus den Epithelzellen der Augenlinse entstehen die geometrisch angeordneten Linsenfasern. Dieser Reifungsprozess kann durch Einwirkung ionisierender Strahlung leicht gestört werden. Deshalb gehört die Augenlinse zu den strahlenempfindlichen Gewebestrukturen des menschlichen Körpers. Früher nahm man dazu an, dass erst Strahlendosen bestimmter Dosishöhen Linsenveränderungen hervorrufen.

Langzeituntersuchungen und epidemiologische Datenerhebungen über die Strahlungsfolgen fanden zwischenzeitlich heraus, dass wiederholte niedrige Strahlendosen ebenfalls eine strahleninduzierte Katarakt hervorrufen können. Mit der Modernisierung der Strahlenschutzverordnung, Leitlinien zur radiologischen Diagnostik im Kopf-Hals-Bereich und so weiter wurden Vorkehrungen zur Patientensicherheit, aber auch Arbeitssicherheitsmaßnahmen für medizinisches Personal, auch bei fliegendem Personal, unter besonderer Berücksichtigung der Augenlinse eingeführt.

Das zunehmende Bewusstsein der besonderen Strahlenempfindlichkeit der Augenlinse erfordert:

- Vermeidung jeder Strahlenbelastung der Augen bei Fragestellungen für die andere alternative bildgebende Untersuchungsverfahren zur Verfügung stehen, zum Beispiel mittels Ultraschalls
- Reduzierung der Strahlenbelastung im Bereich der Augen auf die geringstmöglichen Dosen (geräteabhängige Parameter, Anordnung der Strahlenquelle, Streustrahlung, Abstand)
- sofern möglich, Anwendung eines Strahlenschutzes am Auge (Dosisverringerung durch Augenabdeckung)

Für die Kopf-Hals-Region wurden in einer Leitlinie der AWMF Empfehlungen zum Einsatz bildgebender Verfahren formuliert, zum Beispiel der Computertomografie für knöcherne, kalkhaltige Strukturen oder der Magnetresonanztomografie bevorzugt für krankhaftes Weichteilgewebe. Ebenso

sind im Rahmen der multimodalen bildgebenden Untersuchung des Auges zwischen den Bildgebungsmethoden CT, MRT, optische Kohärenztomografie (OCT) oder Ultraschall zu unterscheiden. Der Ultraschall kann sogar mit verschiedenen Untersuchungs sonden (Eigenschaften) geeignet sein, die Strahlenbelastung zu reduzieren. Aus augenärztlicher Sicht ist es besonders wichtig, Ultraschallsonden nach ihren speziellen Eigenschaften (Ultraschallfrequenz, Abbildungsgeometrie, Auflösungsvermögen und Eindringtiefe) optimal am Auge einzusetzen. Linearscanner mit hoher Frequenz sind besonders optimal am vorderen Auge (Hornhaut, Kammerwinkel, Augenlinse) anwendbar. Sektorscanner mit konkaver Abbildungsgeometrie sind besonders gut am hinteren Augensegment (Glaskörper, Netzhaut, Sehnerv) geeignet.

Insbesondere wenn die Angaben zur Vorgeschichte (Unfallhergang, Beschwerden, bisheriger Krankheitsverlauf) gut erfasst werden, ist es möglich, mittels Ultraschall auf apparative Untersuchungen unter Nutzung ionisierender Strahlung verzichten zu können.

Als praktische Beispiele seien hier angeführt:

- Verletzungen des Auges
- Ausschluss oder Nachweis von Fremdkörpern: Der Ultraschall ist geeignet, besonders kleine Fremdkörper zu erfassen und vor allem auch Material, das im CT/MRT nicht darstellbar ist wie Brillenglassplitter, Kunststoffe, Pflanzenteile. Das MRT sollte bei unklaren Verletzungen nicht angewandt werden, da Metallfremdkörper dann großen zusätzlichen Schaden beim Betroffenen anrichten.
- Augenerkrankungen: Zum Beispiel bei plötzlicher einseitiger Augeninnendruckerhöhung (Sekundärglaukom) lassen sich mit Ultraschall wichtige bildgebende Hinweise erfassen (unbekannte Fremdkörper, durchhängende Regenbogenhaut, Schwellung des Sehnervs hinter dem Auge, Erkennen von Flüssigkeit in der Sehnervhülle oder Raumforderungen in der Augenhöhle).

Zusammenfassend ist immer individuell neu zu überdenken, welches bildgebende Untersuchungsverfahren in der konkreten Situation für die Klärung einer Fragestellung am besten geeignet ist. Aufgrund der Strahlensensibilität der Augenlinse und auch anderer Körperstrukturen wie der Schilddrüse ist der Einsatz ionisierender Strahlung in der Diagnostik jedes Mal neu zu hinterfragen und auf Untersuchungsalternativen wie Ultraschall, OCT, MRT hin zu überprüfen.



**Literatur:**

Ainsbury EA, Barnard S. Sensitivity and latency of ionising radiation-induced cataract. *Exp Eye Res.* 2021 Nov; 212:108772. doi: 10.1016/j.exer.2021.108772.

Weinstein O et al. The association between exposure to radiation and the incidence of cataract. *Int Ophthalmol* (2021); 41:237–242. <https://doi.org/10.1007/s10792-020-01572-5>

Strahlenschutzkommission: Strahleninduzierte Katarakte – Empfehlung der Strahlenschutzkommission mit wissenschaftlicher Begründung. 234. Sitzung SSK, 14. Mai 2009, Strahlenschutzverordnung.

## REDEMANUSKRIFT

### **Wie den Grauen Star behandeln? DEGUM warnt: Laserbehandlung ist selten besser, aber immer kostspieliger als Ultraschall**

PD Dr. Ulrich Fries, Chefarzt der Augenklinik an den Johanniter-Kliniken Bonn und Stellvertretender Leiter der DEGUM-Sektion Ophthalmologie

Das Augenlicht hat seit Urzeiten für die Menschheit besondere Bedeutung. „Wär nicht das Auge sonnenhaft“, J. W. v. Goethe unterstreicht die Sinnfrage des Sehens und des damit verbundenen Seins.

Sehen bedeutet Leben, sich und seine Familie ernähren können. Der Verlust des Sehvermögens bedeutete in früheren Zeiten mehr als heute die Reduktion der Lebenserwartung.

Schon im Altertum suchten die Menschen eine Erklärung für den „Grauen Star“, die Trübung der Augenlinse. Die Priester im alten Ägypten erklärten ohne die heutigen anatomischen Kenntnisse die Trübung hinter der Pupille als ein strudelartiges Herunterfließen böser Gedanken analog zu den „Katarakten des Nils“, sie gaben der Erkrankung den noch heute gebräuchlichen wissenschaftlichen Namen: die Katarakt.

Im alten Mesopotamien und in Indien erfolgten die ersten Behandlungen durch den „Starstich“, die trübe Linse wurde nach hinten in den Glaskörperaum gedrückt. Dieses Verfahren wurde bis in die Neuzeit praktiziert, es war wegen der hohen Infektionsrate riskant, die „Starstecher“ mussten am nächsten Tag die Stadt verlassen haben. Johann Sebastian Bach starb zum Beispiel am Hirnabszess als OP-Folge nach „Starstich“.

Die Regeln der Asepsis ermöglichten komplexere Eingriffe, wie die extrakapsuläre Staroperation, bei der das Linsenhäutchen im Auge verbleibt, die Grundvoraussetzung für die Implantation einer künstlichen Augenlinse in den verbliebenen Linsen-Kapselsack.

Zunächst wurde der Kern als Ganzes herausgeleitet, der New Yorker Augenarzt Charles Kelman führte 1967 die Phakoemulsifikation, das heißt die Linsenkernzertrümmerung mittels Ultraschalls, ein. Seitdem gilt der Ultraschall in der Kataraktchirurgie als unverzichtbar.

Die Implantation der künstlichen Augenlinse nach Phakoemulsifikation führt zu zuvor unerreichter Rehabilitation des Sehvermögens.

Die „Laser-Phakoemulsifikation“ ist ein „hippes“, recht neues Verfahren, sie wurde 2008 erstmals in die Augenheilkunde eingeführt. Es gibt noch keine Gebührenordnungsziffer, die Abrechnung erfolgt rein privat und ist sehr prozessgeneigt.

Schnitte werden mit dem Laser vorbereitet, das klassische Saug-Spül-Verfahren im vorderen Augenabschnitt wird weiterhin benötigt, teilweise auch additiv die Ultraschall-Phakoemulsifikation.

Es erfolgt ein unter Umständen zusätzlicher Operationsschritt. Unter welchen Bedingungen besteht für den Patienten gegebenenfalls ein Vorteil gegenüber der klassischen Phakoemulsifikation?

Bei der klassischen Phakoemulsifikation erfolgen die Eröffnung des Auges und der vorderen Linsenkapsel manuell, ebenso die Zertrümmerung der Linse, insbesondere des Linsenkerns mittels Ultraschallhandstück. Danach wird das Kapselhütchen poliert und die neue Linse implantiert, diese Operation ist sehr sicher und eine hundertprozentige Kassenleistung. Bei der Femtosekundenlaser-Kataraktoperation werden durch einen vorgelagerten Operationsschritt die Schnitte in die Hornhaut und Linse vorgelegt, in geübten Händen besteht im operativen Ergebnis kein Unterschied, das heißt, sie sind gleich sicher.

Durch die Laserphako besteht für den Patienten kein realer Mehrwert im operativen Ergebnis. Die Mehrkosten für den Lasereinsatz können pro Auge bis etwa 1500 Euro betragen, das wird in der Regel formal als Verlangensleistung analog zur kosmetischen Chirurgie, medizinisch nicht notwendig, jedoch vom Patienten gewünscht, abgebildet und ist somit nicht erstattungsfähig durch die Krankenkasse/Kostenträger, weder GKV noch privat. Die Operation der Augenlinse mittels Ultraschall ist die häufigste und sicherste Operation überhaupt mit etwa 800 000 Operationen in Deutschland jährlich.

Mitunter wird die Femto-Phako mit weiteren Sonder- und Premiumleistungen wie multifokalen Intraokularlinsen als „Premium-Augen-OP-Paket“ angeboten, dadurch kann die Operation des „Grauen Stares“ leicht von der voll bezahlten Kassenleistung zur nicht erstattungsfähigen „kosmetischen“ Operation mit bis zu 10 000 Euro Kosten für beide Augen werden, bei postoperativ vergleichbarem Ergebnis.

## REDEMANUSKRIFT

### **Schläfenkopfschmerzen und Sehstörungen als Symptome der Riesenzellarteriitis: Schnelle Diagnose durch Gefäßsonografie verhindert Erblindung**

Prof. Dr. med. Wolfgang Hartung, Leitender Oberarzt Klinik und Poliklinik für Rheumatologie / Klinische Immunologie am Asklepios Klinikum Bad Abbach und Leiter des DEGUM-Arbeitskreises Bewegungsorgane

Die Rheumatologie befasst sich überwiegend mit chronisch entzündlichen Erkrankungen der Bewegungsorgane und des Bindegewebes. Im rheumatologischen Fachgebiet gibt es nur wenige echte Notfälle, die ein sofortiges Handeln erfordern. Einen solchen Notfall stellt die sogenannte Vaskulitis der großen Gefäße, auch Riesenzellarteriitis genannt, mit Befall der Schläfenarterien und der Augenerterie (Arteria ophthalmica) dar (1). Da sehr häufig die Schläfenarterien betroffen sind, spricht man auch von der Arteriitis temporalis. Die Riesenzellarteriitis (RZA) ist mit einer anderen rheumatischen Erkrankung, der Polymyalgia rheumatica (PMR), „verwandt“. Beide Erkrankungen können für sich alleine vorkommen, treten jedoch nicht selten gemeinsam oder überlappend auf (2). Die beiden Erkrankungen treten praktisch nie vor dem 50. Lebensjahr auf, wobei die Prävalenz der PMR bei etwa ein bis zwei pro 1000 liegt. Die Polymyalgia rheumatica ist durch ausgeprägte Muskelschmerzen im Schulter- und Beckengürtelbereich gekennzeichnet, die von deutlich erhöhten Entzündungsparametern und Allgemeinsymptomen begleitet sind. Zehn bis 20 Prozent der PMR-Patienten haben oder entwickeln auch eine Riesenzellarteriitis (3). Andererseits haben 40 bis 60 Prozent der Patienten, die an einer Riesenzellarteriitis erkrankt sind, auch typische Polymyalgie-Symptome. Typische Symptome der Arteriitis temporalis, die jeder Arzt erkennen muss, sind der neu aufgetretene Schläfenkopfschmerz, Kauschmerzen und Sehstörungen wie „verschwommenes Sehen“, plötzlicher Sehverlust und eventuell auch Doppelbilder (1). 20 bis 50 Prozent der Patienten mit Riesenzellarteriitis weisen eine visuelle Symptomatik auf.

Wenn ein Patient die genannten Symptome zeigt, muss unverzüglich die Diagnose gesichert und eine entsprechende Therapie eingeleitet werden, da andernfalls die Erblindung droht. 2018 wurden internationale Empfehlungen für die bildgebende Diagnostik der RZA veröffentlicht (4). Der Ultraschall der Temporalarterien und der Axillararterien wird als erstes bildgebendes Verfahren genannt. Die Ultraschalluntersuchung kann sofort, noch während der klinischen Untersuchung, durchgeführt werden und zeigt eine hohe Sensitivität und Spezifität (5). Typische Zeichen der entzündeten Gefäßwand sind eine echoarme Wandschwellung, das sogenannte Halo-Zeichen, das weltweit erstmals von Prof. Dr. Wolfgang Schmidt aus Berlin bereits 1997 publiziert wurde (6), sowie eine fehlende Komprimierbarkeit der Arterie (7). Falls diese Befunde vorliegen, kann heutzutage auf eine belastende

Biopsie verzichtet werden. Von entscheidender Wichtigkeit ist, dass die Therapie bei Verdacht auf eine Arteriitis temporalis sofort eingeleitet werden muss, gegebenenfalls auch noch vor der Sicherung der Diagnose durch bildgebende Verfahren, um ein Fortschreiten der Entzündung und eine eventuelle Erblindung zu verhindern (8). In vielen rheumatologischen Abteilungen gibt es bereits die Möglichkeit, den Patienten mit Verdacht auf eine Arteriitis temporalis unverzüglich zu einer Ultraschalluntersuchung vorzustellen. Mit der Einführung solcher „Fast-Track-Clinics“ nahm die Inzidenz von permanenten Erblindungen deutlich ab (9).

(Es gilt das gesprochene Wort!)  
Bad Abbach, Dezember 2021

#### **Literatur:**

1. Vodopivec I, Rizzo JF, 3rd. Ophthalmic manifestations of giant cell arteritis. *Rheumatology (Oxford)*. 2018;57(suppl\_2):ii63-ii72.
2. Muratore F, Pazzola G, Pipitone N, Boiardi L, Salvarani C. Large-vessel involvement in giant cell arteritis and polymyalgia rheumatica. *Clin Exp Rheumatol*. 2014;32(3 Suppl 82):S106-11.
3. Salvarani C, Cantini F, Hunder GG. Polymyalgia rheumatica and giant-cell arteritis. *Lancet*. 2008;372(9634):234-45.
4. Dejaco C, Ramiro S, Duftner C, Besson FL, Bley TA, Blockmans D, et al. EULAR recommendations for the use of imaging in large vessel vasculitis in clinical practice. *Ann Rheum Dis*. 2018;77(5):636-43.
5. Duftner C, Dejaco C, Sepriano A, Falzon L, Schmidt WA, Ramiro S. Imaging in diagnosis, outcome prediction and monitoring of large vessel vasculitis: a systematic literature review and meta-analysis informing the EULAR recommendations. *RMD Open*. 2018;4(1):e000612.
6. Schmidt WA, Kraft HE, Vorpahl K, Volker L, Gromnica-Ihle EJ. Color duplex ultrasonography in the diagnosis of temporal arteritis. *N Engl J Med*. 1997;337(19):1336-42.
7. Aschwanden M, Daikeler T, Kesten F, Baldi T, Benz D, Tyndall A, et al. Temporal artery compression sign – a novel ultrasound finding for the diagnosis of giant cell arteritis. *Ultraschall Med*. 2013;34(1):47-50.
8. Schmidt WA, Hartung W. [Imaging diagnostics in large vessel vasculitis]. *Z Rheumatol*. 2019;78(9):847-58.
9. Diamantopoulos AP, Haugeberg G, Lindland A, Myklebust G. The fast-track ultrasound clinic for early diagnosis of giant cell arteritis significantly reduces permanent visual impairment: towards a more effective strategy to improve clinical outcome in giant cell arteritis? *Rheumatology (Oxford)*. 2016;55(1):66-70.

## REDEMANUSKRIFT

### **Hervortretende Augen bei Schilddrüsenerkrankungen: warum die Sonografie eine wichtige Entscheidungshilfe für die weitere Therapie ist**

PD Dr. Ulrich Fries, Chefarzt der Augenklinik an den Johanniter-Kliniken Bonn und Stellvertretender Leiter der DEGUM-Sektion Ophthalmologie

In Europa haben Schilddrüsenerkrankungen regionale Häufungen, bedingt durch den Jodmangel des Bodens durch Auswaschungen während der letzten Eiszeit. Bei Wehrpflichtigen konnte ein Nord-Süd-Gefälle der Jodmangelstruma von drei Prozent in Küstennähe bis zu einem Drittel in den südlichen Mittelgebirgen und im Alpenraum festgestellt werden.

Eine Konsequenz war die Jodierung zum Beispiel des Speisesalzes. Dennoch gibt es deutliche regionale Unterschiede, bis zu 100 Kilometer von der Küste erfolgt der Jod-Eintrag durch den Wind, danach steigt das Risiko des Jodmangels und der Schilddrüsendysfunktion.

Die endokrine Orbitopathie ist eine komplexe Erkrankung, neben dem gestörten Schilddrüsenstoffwechsel benötigt sie einen Co-Faktor zum Ausbruch. Es sind etwa 80 Prozent Frauen betroffen, wenn Männer betroffen sind, so haben sie oftmals schwerere Verläufe. In etwa 20 Prozent der Fälle gibt es einseitige Verläufe.

Immunologisch führt eine „Verwechslung“ zur Entzündung der Orbita = Augenhöhlengewebe. Diese immunologisch ausgelöste Entzündung kann in verschiedenen Verlaufsformen und Schweregraden auftreten.

Verlaufsformen der endokrinen Orbitopathie

**Paucimyositisch** - meistens ein äußerer Augenmuskel betroffen, meist der M. rectus inferior  
(englisch: minor ophthalmopathy)

**Polymyositisch** - mehrere äußere Augenmuskeln betroffen

**Dacryoadenitisch** - Tränendrüse betroffen

**Fettgewebshydrops** - Fettgewebe betroffen

Bei längeren Krankheitsverläufen können unterschiedliche Formen und Kompartimente der Orbita betroffen sein.

Für die Patienten sind die Parameter der äußerlichen Sichtbarkeit/Entstellung, Beschwerden durch reibende oder schmerzende Augen, Doppelbilder bis hin zum Sehverlust wichtig. Die betroffenen Orbitastrukturen können durch die Bildgebung dargestellt und die Gefährlichkeit im Zusammenhang

mit dem klinischen Bild bestimmt werden. Die Orbita ist geformt wie eine Pyramide, vier gerade Augenmuskeln umgeben den Sehnerv, der bei Muskelbeteiligung komprimiert (= gequetscht) werden könnte.

Zur Klassifizierung wird die endokrine Orbitopathie in Stadien eingeteilt. Es gibt verschiedene Klassifikationen. Im interdisziplinären ärztlichen Dialog ist zum Beispiel die Klassifikation nach Werner, American Thyroid Association, 1969, NOSPECS-Klassifikation, gebräuchlich:

Klasse	Klinische Merkmale	Englische Bezeichnung
0	Keine Zeichen oder Symptome	No signs or symptoms
1	Zeichen (zum Beispiel Lidretraktion), keine Symptome	Only signs, no symptoms
2	Weichteilbeteiligung	Soft tissue involvement
3	Exophthalmus	Proptosis
4	Muskelveränderungen	Extraocular muscle involvement
5	Hornhautkomplikationen	Corneal involvements
6	Visus- und Gesichtsfeld- einschränkungen	Sight loss

Die niedrigen Stadien wie leichte Augenlidretraktion oder Lidödem sind für die meisten Betroffenen kosmetisch störend, ein zunehmender Exophthalmus kann zu erheblichen Problemen der Augenoberflächenbenetzung und damit zu Hornhautproblemen führen.

Doppelbilder können im Randbereich beziehungsweise gelegentlich auftreten, bei Persistenz und Manifestation in Primärposition (Geradeausblick) sind diese extrem störend, behindern enorm im Alltag beim Lesen, sind gefährlich und ein Kraftfahrzeug darf, das Fahrrad sollte nicht gefahren werden.

Die Beteiligung des Sehnervs in der Regel durch Kompression kann zu ernsthaftem Sehverlust bis hin zur Erblindung führen.

Was kann der Ultraschall leisten:

Der Ultraschall ist hervorragend geeignet, Gewebe zu charakterisieren. Welche Parameter sind relevant:

**Nervus opticus (Sehnerv):** Der Durchmesser der den Sehnerv umgebenden harten Hirnhäute (= Dura mater), in welchen der Sehnerv als „vorgeschobenes Gehirnteil“ im Liquor (= Hirnwasser) schwimmt. Bei Kompression des Sehnervs ist der Durainnendurchmesser verdickt, es kommt zur Stauungspapille, hier besteht akute Gefahr erheblichen Visusverlustes.

**Augenmuskeln:** Mittels Ultraschall können die vorderen zwei Drittel der Augenmuskeln untersucht und beurteilt werden. Es kann differenziert werden zwischen Augenmuskeln mit normaler Echogenität und solchen mit erniedrigter Echogenität, das heißt Muskeln mit Entzündungszeichen und solchen mit angehobener Echogenität, also Zeichen der Vernarbung und damit Abheilung des entzündlichen Geschehens. Jeder Augenmuskel kann einzeln betrachtet werden, in der dynamischen Sonografie auch bei Kommandobewegungen. Die Dicke des Muskelbauches kann etwa im mittleren Bereich gemessen werden. Die endokrine Orbitopathie führt insbesondere zu Muskelverbreiterungen in der Orbitaspitze, welche sich der Ultraschalluntersuchung entzieht. Die Gefährdung für das Augenlicht lässt sich eindeutig durch die Messung des Sehnervendurchmessers (Durainnendurchmesser) abschätzen.

**Tränendrüse:** Die Beteiligung der Tränendrüse führt häufig zu Schwellung insbesondere im äußeren Oberlid und trockenem Auge. Ultraschallsonografisch lassen sich wie bei den Augenmuskeln Ödeme von Fibrose durch die Bestimmung der Echogenität ermitteln.

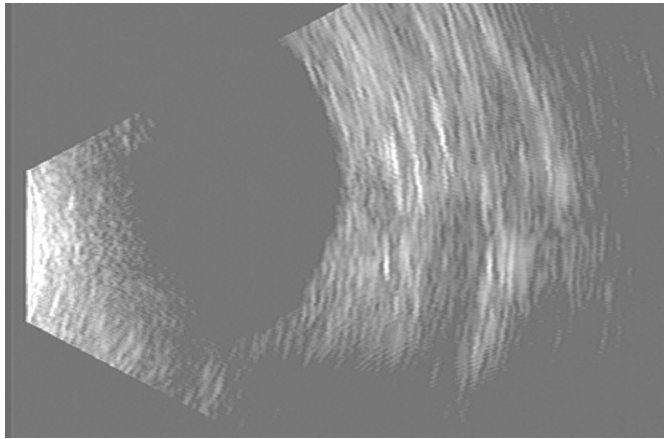
**Fettgewebe:** Die Vermehrung des Fettgewebes sowie die Fibrose sind im Ultraschall erkennbar.

Die Ultraschalluntersuchung bei endokriner Orbitopathie ergibt wesentliche Parameter zur Therapieplanung und Therapiekontrolle. Die Fragen sind:

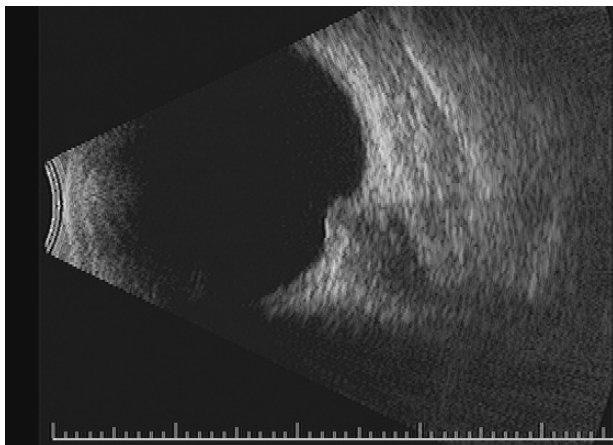
1. Welche Struktur ist betroffen?
2. Besteht Opticuskompression?
3. Liegt Ödem oder Fibrose vor?



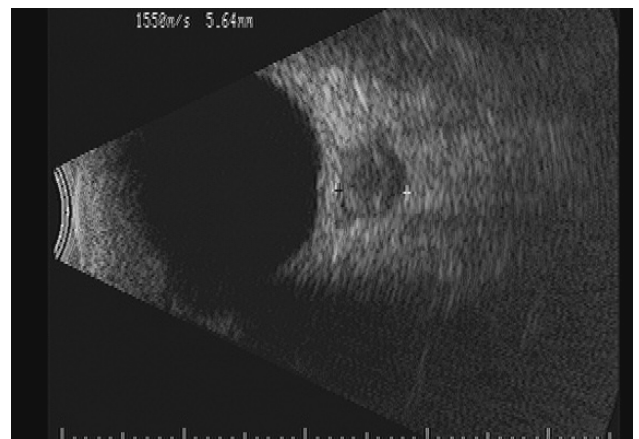
Die folgenden Abbildungen dienen dem Anschauungszweck und dürfen nicht verwendet werden. Wenn Sie Abbildungen zur Bebilderung Ihres Beitrags benötigen, wenden Sie sich an die Pressepressestelle.



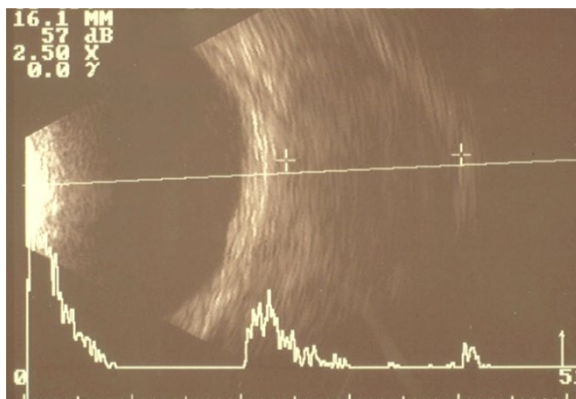
Normalbefund: N. opticus, M. rect. med. im Querschnitt



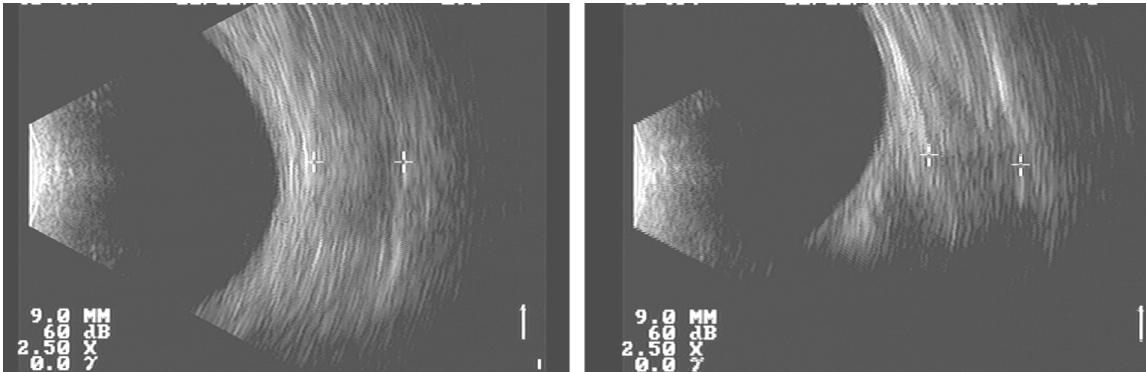
Stauungspapille bei Opticuskompression, im Längsschnitt (radiär)



Verbreiterter Durainnendurchmesser, im Querschnitt (limbusparallel)



Extrem verbreiteter niederechogener Augenmuskel (stark geschwollen)



Verdickter M. rect. med. mit angehobener Echogenität, links longitudinal

(Es gilt das gesprochene Wort!)  
Bonn, Dezember 2021

## Curriculum Vitae

Prof. Dr. med. Frank Tost  
Leitender Oberarzt an der Klinik und Poliklinik für  
Augenheilkunde der Universitätsmedizin  
Greifswald und Leiter der DEGUM-Sektion  
Ophthalmologie



## Werdegang

1981–1986	Studium der Humanmedizin an der Martin-Luther-Universität Halle-Wittenberg
1984	Diplomverteidigung mit dem Prädikat „sehr gut“
1988	Dissertation mit dem Prädikat „summa cum laude“
1987–1991	Weiterbildung zum Facharzt für Augenheilkunde an der Augenklinik der Martin-Luther-Universität Halle-Wittenberg
1991	Fachartzkolloquium
1994	Ernennung zum Oberarzt der Augenklinik der Martin-Luther-Universität Halle-Wittenberg
1995	Habilitation, Venia Legendi, Ernennung zum Privatdozenten
1998	Berufung zum C3-Professor für Augenheilkunde an der Ernst-Moritz-Arndt-Universität Greifswald
2001	Mitglied Rheumazentrum Greifswald und Hauttumorzentrum
2004	„Spin off“ Teleaugendienst GmbH, BMBF-Projekt TT-MV
2005	Gründungsmitglied Interdisziplinäres Schädelbasiszentrum
2007	EFQM-Assessor und Qualitätsmanagementbeauftragter
2015	Sprecher der Rechtskommission von DOG und BVA
2018–2021	Leitung der Sektion „Ophthalmoplastische und rekonstruktive Chirurgie“ DOG-SORC

### **Auszeichnungen und Preise**

- 2020 **Eyefox Video Award**, „Transkanikuläres Management von Tränenwegserkrankungen“
- 2012 **Hartwig-Mathies-Preis**, Telemedizinisches Betreuungskonzept zum ambulanten Glaukom-Monitoring für interdisziplinäres Forscherteam, C. Jürgens, R. Großjohann, F. Tost, T. Swierk, S. Fleßa
- 2010 **TELEMED AWARD**, C. Jürgens, R. Großjohann, F. Tost
- 2009 **Medical Prize der European Association of Computer Graphics**, Dr. C. Jürgens, Dipl. Phys. R. Großjohann, Prof. F. Tost
- 2006 **Richard-Merten-Preis**, 10 000 €, Projektteam TTMV, Projektleitung Prof. F. Tost
- 2006 **Sicca-Forschungspreis** des Berufsverbandes der Augenärzte Deutschlands an Robert Rath, 11. 03. 2006, Düsseldorf (Promovend, Arbeitsgruppe Prof. F. Tost)
- 2005 **„Venture Sail“-Award** für OSKAR, 10 000 € (gemeinsam mit Dipl.-Phys. R. Großjohann)
- 1989 **Hermann-Wacker-Preis** der DOG in Heidelberg

### **Schwerpunkte klinischer und wissenschaftlicher Tätigkeiten in der Augenheilkunde**

Telemedizin (Glaukom-Monitoring)

Plastisch-rekonstruktive und ästhetische Chirurgie/Tränenwegserkrankungen

Ophthalmopathologie

Glaukom, Trockenes Auge, Erkrankungen der Augenanhangsorgane und des vorderen Augenabschnittes

Multimodale Bildgebung

Rechtsophthalmologie/Qualitätssicherung/Patientensicherheit

### **Mitgliedschaft /verschiedene Funktionen in Fachverbänden**

DEGUM, Sprecher der Sektionsleitung Ophthalmologie

DOG-Mitglied der Sektionsleitung okuloplastische Chirurgie

BVA/DOG-Rechtskommission, Sprecher

BVA/DOG-Verkehrskommission, Mitglied

### **Patentanmeldung**

Automatische Bestimmung des Augeninnendruckes, AZ 10 2011 015 178.8

## Curriculum Vitae

PD Dr. med. Ulrich Fries  
Chefarzt der Augenklinik an den Johanniter-  
Kliniken Bonn und Stellvertretender Leiter der  
DEGUM-Sektion Ophthalmologie



## Werdegang

1977	Studium der Medizin in Mainz und Frankfurt am Main
1984	Staatsexamen, Promotion
1984	Assistent Universitäts-Augenklinik, Frankfurt am Main
1988	Facharzt für Augenheilkunde
1990	Oberarzt Universitäts-Augenklinik, verschiedene Bereiche
1999	Habilitation: Ultraschallbiomikroskopie bei Engwinkelglaukom
1999	Johanniter-Krankenhaus Bonn, Leitender Oberarzt mit Chefarztnachfolge
Seit 2001	Chefarzt Augenklinik Johanniter-Krankenhaus Bonn

## Ultraschall

	DEGUM Abgeschlossenes Kurssystem 1986, dann Referent
Ab 1990	„Seminarleiter“ alter Ordnung
Circa 1995–2018	Sprecher der Sektion Ophthalmologie in der DEGUM
Ab 2019	Stellvertretender Sprecher

## Mitgliedschaften

2012–2016	Präsident Vereinigung Rheinisch-Westfälischer Augenärzte
Seit circa 2005	Vorsitzender Technologie in Medizin und Gesundheitswesen Wissenschaftliche Vereinigung e.V. (TIMUG)  Deutsche Ophthalmologische Gesellschaft (DOG) Berufsverband der Augenärzte Deutschlands e.V. (BVA) Verein Rheinisch-Westfälischer Augenärzte e.V. (RWA)

*Online-Presskonferenz der Deutschen Gesellschaft für Ultraschall in der Medizin (DEGUM)  
„Ultraschall bei Augenerkrankungen: wie Sonografie Erblindung verhindern kann“  
Mittwoch, 1. Dezember 2021, 11.00 bis 12.00 Uhr*

Deutschsprachige Gesellschaft für Intraokularlinsen-Implantation,  
interventionelle und refraktive Chirurgie (DGII)  
Retinologische Gesellschaft

American Academy of Ophthalmology  
Österreichische Ophthalmologische Gesellschaft (ÖOG)  
und andere

Ultraschallkurse: Grund-, Aufbau-, Abschlusskurse

Veranstalter unzähliger Ultraschallkurse in der Ophthalmologie, Fachbeiträge, Vorträge et cetera

## Curriculum Vitae

Prof. Dr. med. Wolfgang Hartung  
Leitender Oberarzt Klinik und Poliklinik für Rheumatologie /  
Klinische Immunologie am Asklepios Klinikum Bad Abbach  
und Leiter des DEGUM-Arbeitskreises Bewegungsorgane



## Werdegang

- 11/1983 bis 5/1990 Studium der Humanmedizin an der Ludwig-Maximilians-Universität,  
München  
Abschluss des Studiums mit dem Staatsexamen
- 6/1990 bis 6/1991 Promotionssemester im Deutschen Herzzentrum München,  
Abteilung Pädiatrie und Chirurgie

## Klinische Tätigkeit und Weiterbildung

- 7/1991 bis 12/1992 „Arzt im Praktikum“ in der Praxis für Allgemeinmedizin von Dr. Lorenz  
Eberle, Geisenfeld
- 1/1993 Approbation zum Arzt, München
- 1/1993 bis 6/1993 Weiterbildungsassistent in der Praxis für Allgemeinmedizin von Dr. med.  
Lorenz Eberle, Geisenfeld
- 7/1993 bis 9/1998 Weiterbildungsassistent Abteilung Innere Medizin, Städt. Krankenhaus  
Nettetal, CÄ Frau Dr. H. Appenrodt
- 10/1998 bis 6/2002 Weiterbildungsassistent Med. Klinik I, BRK Rheumazentrum Bad Abbach
- 16.4.1996 Zusatzbezeichnung Sportmedizin
- 25.8.1998 Zusatzbezeichnung Chirotherapie
- 15.3.2000 Facharzt für Innere Medizin
- 1.8.2001 Schwerpunktbezeichnung Rheumatologie
- 15.6.2002 Oberarzt Med. Klinik II, BRK Rheumazentrum Bad Abbach
- seit 1.10.2005 Leitender Oberarzt Klinik für Rheumatologie und Klinische Immunologie  
Asklepios Klinikum, Bad Abbach

### **Wissenschaftlicher Werdegang**

6/1990 bis 6/1991	Doktorand in der Abteilung Pädiatrie und Chirurgie bei Prof. Dr. med. K. Bühlmeier und Prof. Dr. med. Sebening, Deutsches Herzzentrum München
4/2000	Erwerb des Doktorgrades der Medizin der Universität Hamburg, Thema: „Ergebnisse der operativen Therapie zentraler Pulmonalarterienstenosen“
4.5.2004	Ernennung zum DEGUM-Ausbildungsleiter für das Gebiet Stütz- und Bewegungsorgane
6.4.2005	Ernennung zum DEGUM-Seminarleiter für das Gebiet Stütz- und Bewegungsorgane
1.9.2006	Anerkennung zum DEGUM Stufe III-Ausbilder für das Gebiet Stütz- und Bewegungsorgane
21.7.2010	Zulassung zum Habilitationsverfahren
24.2.2014	Habilitationsvortrag, Universität Regensburg
13.10.2014	Erteilung der Lehrbefähigung im Fach Innere Medizin
3.12.2014	Erteilung der Lehrbefugnis im Fach Innere Medizin, Berechtigung zur Führung der Bezeichnung Privatdozent
16.3.2016	OMERACT Ultrasound Working Group LVV
27.10.2016	Wahl zum Leiter des Arbeitskreises Bewegungsorgane der DEGUM
27.1.2021	Bestellung zum außerplanmäßigen Professor der Universität Regensburg

### **Mitgliedschaften**

seit 1993	Deutscher Sportärztebund
seit 1994	Deutsche Gesellschaft für Innere Medizin
seit 1995	Deutsche Gesellschaft für Manuelle Medizin
seit 2000	Deutsche Gesellschaft für Rheumatologie
seit 2000	Deutsche Gesellschaft für Ultraschall in der Medizin (DEGUM)
seit 2006	Deutsche Akademie für Angewandte Sportmedizin (DAASM)

### **Tätigkeit als Studienarzt**

1999	OPTO-RA-2 (MTX plus NEORAL)
2000	P 00134 (Infliximab bei RA)
2003	ReAct M02-497 (Adalimumab plus MTX)



### **Organisation und Leitung wissenschaftlicher Lehrveranstaltungen**

2005	Aufbaukurs und Abschlusskurs Sonografie des „Haltungs- und Bewegungsapparates“, Bad Abbach
2006	Grund-, Aufbau- und Abschlusskurs Sonografie der Bewegungsorgane, ausgenommen Säuglingshüfte
2007	Grund-, Aufbau- und Abschlusskurs Sonografie der Bewegungsorgane, ausgenommen Säuglingshüfte
2008	Grund-, Aufbau- und Abschlusskurs Sonografie der Bewegungsorgane, ausgenommen Säuglingshüfte
2009	Grund-, Aufbau- und Abschlusskurs Sonografie der Bewegungsorgane, ausgenommen Säuglingshüfte
2010	Grund-, Aufbau- und Abschlusskurs Sonografie der Bewegungsorgane, ausgenommen Säuglingshüfte
2011	Grund-, Aufbau- und Abschlusskurs Sonografie der Bewegungsorgane, ausgenommen Säuglingshüfte
2012	Grund-, Aufbau- und Abschlusskurs Sonografie der Bewegungsorgane, ausgenommen Säuglingshüfte
2013	Grund-, Aufbau- und Abschlusskurs Sonografie der Bewegungsorgane, ausgenommen Säuglingshüfte
2014	Grund-, Aufbaukurs Sonografie der Bewegungsorgane, ausgenommen Säuglingshüfte
2015	Grund-, Aufbaukurs Sonografie der Bewegungsorgane, ausgenommen Säuglingshüfte
2016	Grund-, Aufbaukurs Sonografie der Bewegungsorgane, ausgenommen Säuglingshüfte
2017	Grund-, Aufbaukurs Sonografie der Bewegungsorgane, ausgenommen Säuglingshüfte
2018	Grund-, Aufbaukurs Sonografie der Bewegungsorgane, ausgenommen Säuglingshüfte

### **Drittmittel geförderte Projekte**

2010–2012	Planung, Koordination, Überwachung, Durchführung und Publikation der sonografischen Multicenterstudie: SOLAR (Sonography of Large Joints in Rheumatology)
2012–2014	Planung, Koordination, Überwachung und Durchführung der sonografischen Multicenterstudie: MUSE (Vergleich zwischen MASES und

*Online-Presskonferenz der Deutschen Gesellschaft für Ultraschall in der Medizin (DEGUM)  
„Ultraschall bei Augenerkrankungen: wie Sonografie Erblindung verhindern kann“  
Mittwoch, 1. Dezember 2021, 11.00 bis 12.00 Uhr*

Ultraschall in der Verlaufsbeurteilung der Enthesitis in einer Kohorte von  
AS- und PSA-Patienten)

**Reviewer-Tätigkeit für Fachzeitschriften**

Zeitschrift für Rheumatologie

Rheumatology

Arthritis und Rheuma

European Journal of Ultrasound